Zhoubné nádory v onkogynekologii

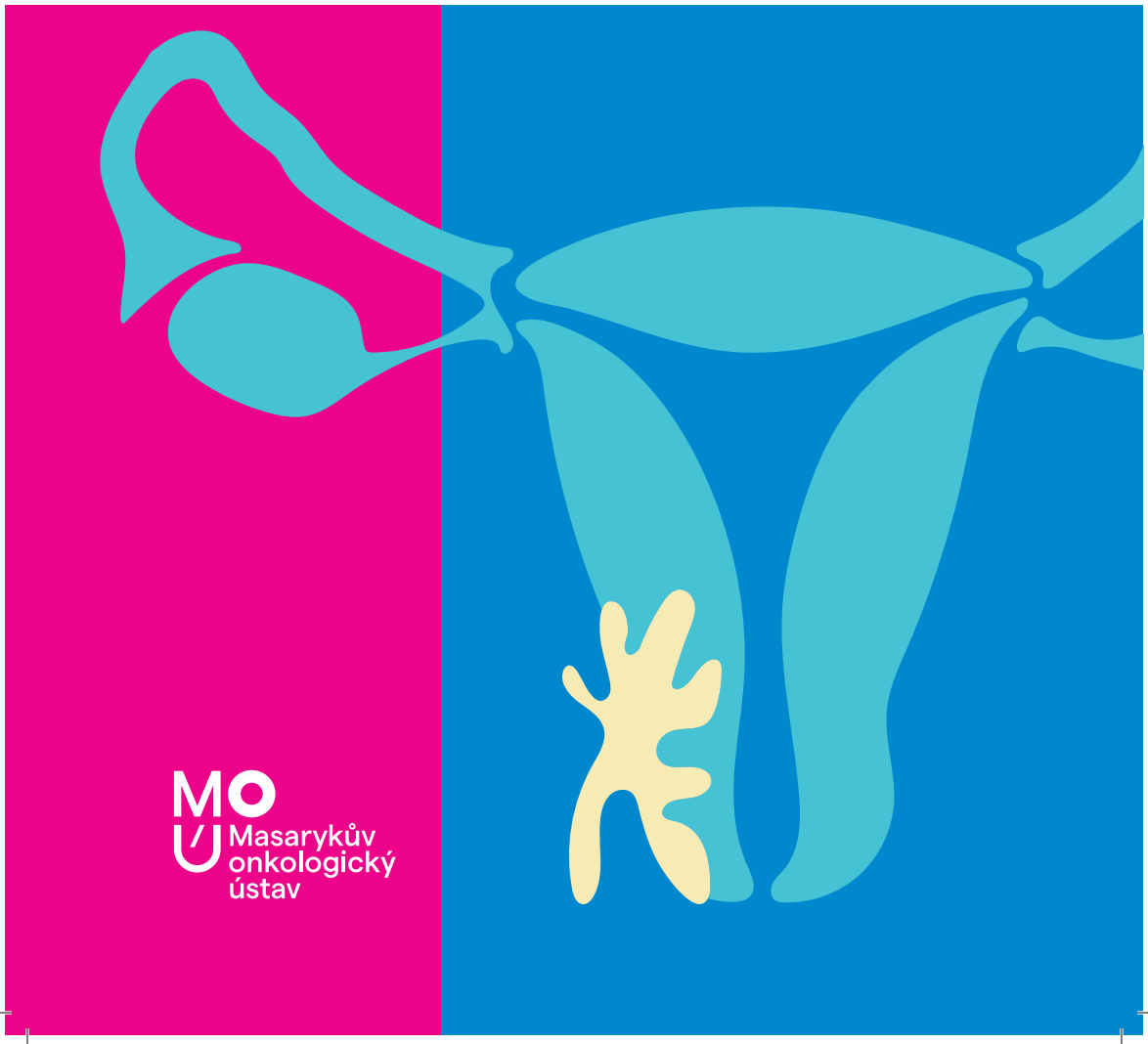

Masarykův onkologický ústav

Kolektiv autorů

MUDr. Josef Chovanec, PhD.
MUDr. Monika Náležinská
MUDr. Richard Feranec, PhD.
MUDr. Lucie Mouková, PhD.
MUDr. Magdalena Plch

Obsah

Zhoubné nádory vaječníků, vejcovodů a primární peritoneální karcinom 4

Zhoubné nádory děložního hrdla 11

Zhoubné nádory děložního těla 17

Zhoubné nádory vulvy 23

Zhoubné nádory pochvy 30

Centrum vysoce specializované péče 35

Vážené kolegyně, vážení kolegové, čtenáři, přátelé onkogynekologie,

předkládáme vám publikaci, která si neklade za cíl seznámit vás s nejnovějšími poznatky na úrovni diagnostiky a léčby gynekologických malignit, ani vás ohromit diagramy s molekulárními pochody v nádorových buňkách a v mikroprostředí. Nenajdete zde ani souhrny ohledně výsledků klinických studií se všemi okouzlujícími parametry a diskuze nad nedostatečností sledovaných dat.

Naším záměrem je podat ucelené a dobře uchopitelné informace, které pomohou orientovat se v problematice jednotlivých diagnóz. Hlavní ambicí předkládaného sdělení je praktické využití v každodenní ambulantní práci, aby nedocházelo k prodlevám mezi podezřením na nádorové onemocnění, stanovením diagnózy a zahájením odpovídající léčby. K těmto časovým ztrátám dochází z různých důvodů, některé můžeme ovlivnit více, jiné méně. Zjednodušeně, celý diagnostický proces značně urychlí vhodná stagingová vyšetření, naopak často se zdržujeme zatěžováním pacientek nadbytečnými diagnostickými úkony, které u konkrétního onemocnění nemají žádný informační přínos.

Zohlednění času, fyzikálně i filozoficky, zůstává v onkologii základním sledovaným parametrem. Časně diagnostikované a léčené pacientky mají lepší výsledky co se týče parametrů přežívání a kvality života. Naší publikaci přejeme, aby naplnila právě tyto cíle: aby se pacientky s podezřením na gynekologické maligní onemocnění včas dostaly

MUDr. Josef Chovanec, Ph.D.
primář Oddělení gynekologické onkologie MOU Brno

na odborné pracoviště, už s obecným povědomím o charakteru svého onemocnění a možných terapeutických eventualitách. Oddělení gynekologické onkologie Masarykova onkologického ústavu (MOÚ) patří k pilířům tohoto zařízení, s tradicí od založení v roce 1935. Ústav je známý svou komplexností na poli diagnostiky a léčby solidních nádorů dospělého věku. Lékařský tým oddělení gynekologické onkologie navazuje na práci svých předchůdců, zároveň pečlivě sledujeme nové postupy a integrujeme do svých postupů soudobé trendy v technologickém vývoji medicíny: využíváme sofistikované laparoskopické instrumentárium, laser, disponujeme erudovaným týmem v robotické onkogynekologické operativě (v Brně unikátně). Ve spolupráci s Klinikou komplexní onkologické péče MOÚ mají pacientky přístup k nejmodernějším léčivům ze skupiny cílených terapeutik v souladu s tzv. medicínou šitou na míru.

Zásadní však zůstává prvotní obecný pohovor s pacientkou v době záchytu onemocnění, který považujeme za určující pro vývoj důvěryhodného vztahu. Dobrá komunikace o podezření na nemoc, o zvažovaných vyšetřeních a léčebných metodách dává pacientce informační zázemí, a tím názorovou základnu a orientaci v nabídkách na zázračné vyléčení metodami tzv. alternativní medicíny oproti námi prezentované klasické medicíně.

Děkuji za spolupráci celému autorskému kolektivu a pracovníkům redakce a věřím, že publikace bude dobrým rádcem a pomocníkem v překotné době s mnoha často protichůdnými informacemi z různých zdrojů.

Zhoubné nádory vaječníků, vejcovodů a primární peritoneální karcinom

Obsah

Charakteristika

Prekancerózy

Klinický obraz

Diagnostika

Terapie

Populačně nepreventabilní onemocnění, neexistující skrínink, diagnóza převážně ve stadiu diseminace po dutině břišní s vysokou morbiditou a mortalitou, hlavní léčebnou metodou je operační výkon s cílem odstranit veškerou nádorovou tkáň a chemoterapie založená na platinových derivátech (onemocnění chemosenzitivní). Typické jsou časné a časté relapsy onemocnění.

Specifické obtíže: ascites, bolest, ileus.

Incidence (SVOD 2018): 17,72 nových případů onemocnění na 100 000 žen za rok (v absolutních číslech 956).

Mortalita (SVOD 2018): 11,8 pacientek s touto diagnózou na 100 000 žen za rok (v absolutních číslech 637).

Podle soudobého názorového konsenzu pod pojmem zhoubná onemocnění vaječníku rozumíme skupinu histopatologických diagnóz, které mohou mít svůj původ ve vaječníku, vejcovodu nebo vznikat primárně na pánevním peritoneu. V dospělém věku vzhledem k četnosti jednotlivých histologických typů hovoříme především o nádorech – kracinomech z povrchového epitelu (serózní nádory). Bez ohledu na místo vzniku a histologický subtyp bývá klinický projev

poměrně uniformní s výjimkami potvrzujícími pravidlo. Empiricky bylo vypozorováno, že co do klinické manifestace jsou projevy u zhoubných a nezhoubných nádorů vaječníků dokonce podobné (tzv. Meigsův syndrom). Četností výskytu se jedná o vzácné onemocnění postihující přibližně 1 000 žen ročně, avšak v důsledku převažujícího pozdního záchytu ve stadiu diseminace po dutině břišní se jedná o onemocnění s vysokou mortalitou. V současnosti rozeznáváme i geneticky vázané karcinomy vaječníků, které se vyskytují u nosiček specifických mutací (např. BRCA 1, BRCA 2, PALP 2 apod.). Pro hereditárně vázaná onemocnění obecně platí, že se vyskytují v nižším věku. Zpravidla vídáme manifestaci o 10 let dříve (po 40. roce věku). Pro onemocnění jsou typické relapsy. Časná vzplanutí onemocnění (tzn. do půl roku od ukončení posledního cyklu chemoterapie) signalizují rezistenci nádoru na chemoterapii a z toho plynoucí terapeuticky svízelnou ovlivnitelnost maligního procesu.

Obrázek 1
Simplifikovaná klasifikace FIGO k určení rozsahu onemocnění

Uvádíme aktuálně známé přednádorové stavy, které lze zjistit až po vyšetření vejcovodů histopatologem, tedy v materiálu po salpingektomii a adnexektomii. STIC (serózní tubární intraepiteliální karcinom) a SCOUT (secretory cell outgrowth) jsou histopatologické charakteristiky získané excesivním prokrájením materiálu z adnexektomie, specificky se jedná o protokol vyšetřující fimbriální konec vejcovodů (protokol SEE-FIM). Konkrétní dopad: Pokud se jedná o nález popisující SCOUT v materiálu z profylakticky odstraněných vejcovodů, jedná se o nález benigní. Nález STIC v profylakticky odstraněných vejcovodech znamená nález prekancerózy, operační výkon je v tomto případě svým rozsahem dostatečný, pokud byly zároveň odstraněny i vaječníky. Pokud byla provedena izolovaná salpingektomie, doporučujeme pacientkám s diagnózou STIC dokončit preventivní ooforektomii bilaterálně (opodstatnění je v soudobé teorii o vzniku karcinomu vaječníku v epitelu fimbriálního konce tuby, kdy se nádorově změněné buňky z fimbriálního ústí tuby uvolní a implantují na povrch vaječníku, resp. kdekoliv na peritoneu). I po profylaktických operačních výkonech zůstávají pacientky ve sledování, tzn. 1× ročně gynekologické vyšetření včetně ultrazvukového vyšetření pánve.

Obvykle pacientka starší 50 let, která přichází s příznaky akumulace volné tekutiny v pánvi, dutině břišní a eventuálně i v pohrudniční dutině. V případě, že se jedná o pacientky s nadváhou či obezitou, probíhá zvětšování objemu břicha delší dobu skrytě. Hlavním steskem bývá jakýsi neurčitý břišní dyskomfort na vrub tlaku tekutiny na břišní orgány, rozpínání stěny břišní a dušnost. Méně často se vyskytuje konkrétně lokalizovatelná bolest v pánvi. Často vídáme pacientky s naznačenými příznaky obstrukce GIT v důsledku nádorového postižení omenta (tzv. omental cake) a seróz kliček střevních. Výjimečná není ani první manifestace onemocnění tromboembolickou příhodou jako následek útlaku pánevních žilních plexů a hyperkoagulačního stavu u onkologických onemocnění. U terapeuticky neovlivnitelných (neléčitelných) případů jsou hlavními komplikacemi diseminovaného onemocnění, které jsou příčinou úmrtí, ileus, ascites a selhávání metastaticky postižených orgánů.

V současné době nemáme žádnou možnost populační skríninkové metody s vysokou senzitivitou a specificitou. Z hlediska výtěžnosti

Dg.
Klinické vyšetření, UZ vaginy, RTG hrudníku ,CT břicha
CA 125

Hlavní příznaky obecně: bolest, ascites (volná tekutina v dutině břišní), krvácení, patologické komunikace (fistulace), zapáchající nebo krvavý výtok, nechutenství, zvracení, tumor v pánvi

Nádory zevního genitálu: bolest, krvácení, fistulace

Nádory pochvy: zapáchající a krvavý výtok, bolest, krvácení, fistulace

Nádory čípku děložního: zapáchající a krvavý výtok, krvácení, bolest, fistulace

Nádory děložního těla: krvácení, bolest

Nádory vaječníků a vejcovodů (a primární peritoneální karcinom): ascites, bolest, nechutenství, zvracení

Obrázek 2
Symptomatologie onkogynekologických diagnóz

selhaly kombinace transvaginálního ultrazvuku a vyšetřování nádorového markeru CA 125, a to i v rizikových skupinách pacientek s prokázanou genetickou vazbou onemocnění. Nicméně jsou to stále jediné dobře dostupné a finančně málo nákladné základní metody. Dalším nepodkročitelným minimem k určení rozsahu onemocnění je CT břicha a pánve (event. magnetická rezonance v případě alergie na jodový kontrast) a prostý rtg snímek hrudníku.

Ostatní vyšetření (cystoskopie, rektoskopie, kolonoskopie, vylučovací urografie) jsou vázaná na podezření z infiltrace vyšetřovaného orgánu (močový měchýř, rektum, ...) a doplňujeme je výběrově v indikovaných případech, nepatří do základních povinných metod.

DIAGNOSTICKÉ METODY	PODEZŘENÍ NA MALIGNÍ TUMOR PÁNVE
Základní metody	Klinické (gynekologické) vyšetření, UZ vag., marker CA 125, CT břicha a pánve, rtg hrudníku, základní laboratorní (předoperační) vyšetření
Doplňkové metody	Výběrově na základě suspektních nálezů ze základních metod: cystoskopie, kolposkopie, UZ jater, CT hrudníku apod., rozšířené spektrum laboratorního vyšetření

Základními léčebnými modalitami jsou **chirurgický výkon** a **chemoterapie** založená na **platinových derivátech** (resp. kombinace taxolu s karboplatinou). Rozsah chirurgického výkonu má vždy nejvyšší ambici: odstranit maximum nádorové tkáně tak, aby nezůstalo makroskopické reziduum. Tento cíl je třeba v době tzv. medicíny šité na míru modifikovat u pacientek s četnými komorbiditami tak, aby měla pacientka co největší benefit s co nejmenšími riziky a s tolerovatelnou morbiditou, tzn. odstranění technicky možného maxima nádoru (debulking). Řazení posloupnosti chemoterapie a operace odvisí od rozsahu onemocnění, komorbidit a aktuálního klinického stavu pacientky. U pacientek s nádorovým reziduem po operaci vstupuje do léčebného protokolu **bevacizumab (cílená léčba,** monoklonální protilátka proti receptorům vaskulárního endoteliálního růstového faktoru, která významně limituje schopnost nádoru tvořit si cévní zásobení), podává se zároveň – konkomitantně – se standardní chemoterapií. U pacientek prokázaných nosiček mutací **BRCA** je indikovaný preparát olaparib (cílená léčba, zabraňuje opravným mechanizmům DNA v nádorových buňkách a přispívá k jejich mutagenní smrti). Jeho užití je v době vydání této publikace omezeno na tzv. udržovací léčbu, která následuje po II. linii chemoterapie pro platinasenzitivní recidivu karcinomu vaječníku u BRCA pozitivní pacientky.

Chirurgický výkon a chemoterapie v závislosti na rozsahu postižení, době od ukončení primární léčby a klinickém stavu pacientky.

Obrázek 3
Chemoterapie – jedna z možnosti léčby

MODALITY ONKOLOGICKÉ TERAPIE		INDIKACE
Chirurgický výkon	ANO	Vždy je indikován operační výkon s cílem chirurgického stagingu a odstranění nádorem postižených tkání do nulového rezidua. V případě technických limitů či omezení na vrub komorbiditám pacientky snaha o maximálně možný debulking.
Chemoterapie	ANO	Obecně se jedná o nádory chemosenzitivní, chemoterapie je standardní součástí léčebných protokolů, je založená na platinových derivátech v kombinaci s taxany. Podávání před operačním výkonem je variantou léčby (neoadjuvantní chemoterapie). Je součástí léčebných postupů u recidiv onemocnění.
Cílená léčba	ANO	Bevacizumab jako součást podávání tzv. chemobioterapie u pacientek s nově diagnostikovaným karcinomem, kde nebylo operačním výkonem dosaženo optimálního nádorového rezidua (do 1 cm^3) Olaparib: udržovací léčba u chemosenzitivních (platinasenzitivních) relapsů onemocnění u pacientek s prokázanou genetickou vazbou onemocnění na mutace v genech BRCA 1, 2.
Radioterapie	NE	Ve standardní lokální léčbě
	ANO	V paliativní léčbě symptomů spojených s jinak terapeuticky neovlivnitelným onemocněním, např. analgetická RT na oblast metastaticky postižených tkání a orgánů, hemostyptická RT u jinak neřešitelných krvácivých metastatických projevů.
Hormonální léčba	NE	Ve standardní systémové léčbě
	ANO	V paliativní léčbě u předléčených pacientek s více liniemi léčby v anamnéze, se záměrem zlepšit kvalitu života u chemoterapií neovlivnitelného (progredujícího) onemocnění.

Zhoubné nádory děložního hrdla

Obsah

Charakteristika

Prekancerózy

Klinický obraz

Diagnostika

Terapie

Jedná se o populačně preventabilní onemocnění, resp. díky dostupnosti vakcín proti infekci rizikovými typy HPV virů o jedinou primárně preventabilní gynekologickou malignitu. Preventivní vyšetření v rámci skríninkového programu umožňuje záchyt přednádorových stavů a časných stadií onemocnění. Hlavními léčebnými modalitami jsou chirurgické výkony a radioterapie (jde o onemocnění radiosenzitivní). Typické je dlouhé asymptomatické období, pro pacientky s pokročilým inoperabilním onemocněním je příznačná absence gynekologických preventivních prohlídek roky až desetiletí. U lokálně pokročilých tumorů existuje kromě rizika krvácení i riziko obstrukce vývodných cest močových s hydronefózou a rychlou progresí do renální insuficience.

Specifické obtíže: krvácení po pohlavním styku, krvavý a zapáchající výtok, bolesti pánve

Incidence (SVOD 2018): 13,61 nových případů na 100 000 žen za rok (v absolutních číslech 734).

Mortalita (SVOD 2018): 6,41 pacientek s touto diagnózou na 100 000 žen za rok (v absolutních číslech 346).

Nejčastějším typem malignit děložního hrdla je **spinocelulární karcinom** a **adenokarcinom**. Jedná se o malignitu s rozpoznaným etiologickým agens, kterým jsou **rizikové typy HPV** (human papiloma

virus) virů. Nejrizikovější jsou **typy 16 a 18**. Mezi další rizikové faktory vysokého významu patří časná koitarché, vyšší počet sexuálních partnerů, jiný gynekologický nádor v anamnéze, kouření, HIV infekce, dlouhodobá imunosuprese a BRCA pozitivita. Od roku 2006 je v České republice dostupná možnost **vakcinace** proti kauzálnímu agens – high risk HPV. V době kompletace tohoto sdělení jsou dostupné 3 vakcíny: bivalentní Cervarix, kvadrivalentní Cervarix (dříve Silgard), nonvalentní Gardasil 9. V roce 2020 je z prostředků veřejného zdravotního pojištění hrazená aplikace vakcíny děvčatům a chlapcům ve věku mezi 13. a 14. narozeninami ve dvoudávkovém schématu. Důvodem je prokázaná nejlepší ochrana při podání před koitarché. Očkování je také vhodné pro sexuálně aktivní ženy, které ještě nebyly nakaženy typem viru obsaženým ve vakcíně. Deklarovaná účinnost vícevalentních vakcín překračuje při dodržení aplikace v sexuálně naivní populaci 97 %. Prognóza onemocnění je silně asociovaná s klinickým stadiem. Agresivnější vzorec chování s rychlou progresí mají adenokarcinomy. Varovným příznakem je krvácení z pochvy, které v případě pokročilých nádorů může mít až charakter život ohrožujícího krvácení s nutností aktivního přístupu (hospitalizace, embolizace větví vnitřních ilických tepen). Vzhledem k charakteru nádorového růstu bývá u lokálně pokročilých nádorů obstrukce vývodných cest močových s rozvojem hydronefrózy.

V souladu s ostatními přednádorovými stavy v oblasti ženských pohlavních orgánů se původně třístupňová klasifikace cervikálních intraepiteliálních neoplaziií (CIN) mění na dvoustupňovou s rozeznáváním low grade lézí (L-SIL, low grade squamous intraepitelial lesion, původně CIN I a II) a high grade lézí (H-SIL, původně CIN III). Tyto histopatologické nálezy (tedy nález z onkologické cytologie, resp. z materiálu získaného operačním výkonem) mají obvykle svůj adekvátní korelát v kolposkopickém nálezu (projevy atypií: punktace, mozaika, přítomnost cévních atypií, ...). Tím se zpětně vysvětluje zásadní význam kolposkopie a onkologické cytologie v prevenci karcinomu děložního čípku. LG léze vznikají na podkladě zánětlivých změn a zpravidla ustupují, v managementu se doporučuje kontrolní odběr onkologické cytologie v intervalu 6 měsíců. HG léze naopak typicky progredují. V soudobé nomenklatuře jsou těžké dysplastické změny epitelu děložního čípku (CIN III) rovny in situ karcinomu děložního

čípku. Perzistující LG léze a přítomnost HG léze jsou indikací k odeslání pacientky k adekvátnímu operačnímu výkonu s cílem jejího úplného odstranění (obvykle lokálně excizní metodou).

Nejčastěji se setkáváme s pacientkami dvou věkových kategorií, mladé pacientky v období 2. a 3. decénia a potom pacientky starší 6. decénia. Časná stadia jsou bezpříznaková, naopak klinicky manifestní karcinomy doprovázené krvácením a purulentně zapáchajícím výtokem bývají znakem pokročilého primárně inoperabilního onemocnění. Bolesti pánve a beder bývají rovněž pozdní známkou.

Rozsah onemocnění se stanovuje na základě **gynekologického vyšetření** včetně vyšetření per rektum, součástí je **kolposkopie** s eventuálními **odběry materiálu** k histologickému vyšetření.

Transvaginálním ultrazvukem lze popsat velikostní parametry a charakteristiku cévního zásobení tumoru, invazi do parametrií a ev. i podezření na invazi do sousedních orgánů. Obligatorní vyšetření dále zahrnují skiagram hrudníku, ultrazvukové zobrazení ledvin s důrazem na posouzení známek obstrukce a městnání v dutém systému a pří-

Obrázek 4
Histologické vyšetření

slušný laboratorní komplement. Užívané sérové nádorové markery jsou: CYFRA, SCC a u adenokarcinomů i marker CA 125. Výsledek vyšetření nádorových markerů nemá význam skríninkový ani diagnostický, ale stagingový (pozitivita často koreluje s větším klinickým rozsahem). Nejexaktnější metodou pro vyloučení infiltrace parametrií je MRI pánve. K vyloučení diseminace onemocnění je vhodné CT dutiny břišní, pánve a retroperitonea. Ostatní vyšetřovací metody jsou indikovány v případě podezření na postižení vyšetřovaného orgánu nádorovým procesem (cystoskopie, rektoskopie, CT hrudníku, ...). Nákladné metody typu PET/CT nebo PET/MRI volíme v případě restagingu před velkými operačními výkony pro recidivu onemocnění (exenterací výkonu) a u lokálně pokročilých nádorů se suspekcí na vzdálenou diseminaci.

DIAGNOSTICKÉ METODY	PODEZŘENÍ NA MALIGNÍ TUMOR DĚLOŽNÍHO ČÍPKU
Základní metody	Klinické (gynekologické) vyšetření s odběrem materiálu k histologickému vyšetření, vyšetření per rektum, UZ zobrazení ledvin, rtg hrudníku, základní (předoperační) laboratorní vyšetření včetně nádorových markerů CYFRA, SCC, CA 125; CT dutiny břišní k vyloučení diseminovaného onemocnění; MRI pánve k vyloučení infiltrace parametrií.
Doplňkové metody	Cystoskopie, rektoskopie, CT hrudníku, PET, PET/CT a rozšířené spektrum laboratorních vyšetření

Základními léčebnými metodami jsou metody lokální: **chirurgická onkologie a radioterapie.** Obecně platným rozhodovacím kritériem je velikost nádoru, resp. klinické stadium a v indikovaných případech lze zohlednit přání zachovat fertilitu. Deklarovanou hranicí primárně operabilních nádorů (technicky dosažitelné negativní okraje) jsou stadia menší než **FIGO IIB**, tzn., že nejsou postižena parametria a bulky tumor neinvaduje poševní stěnu v hloubce distální třetiny její délky. Původní Wertheimova-Meigsova radikální hysterektomie s parametrektomií a systematickou pánevní lymfadenektomií je v současné době modifikována (rozsah výkonu přesně stratifikuje Querleu a Morrow). Další varianty výkonu přicházejí díky konceptu

Obrázek 5
CT – jedna z vyšetřovacích metod

sentinelové uzliny a s možnostmi minimálně invazivních metod včetně roboticky asistovaných výkonů. Vzhledem ke složitému managementu jednotlivých stádií, kdy je zahrnována i problematika lymfovaskulární invaze, je silně akcentováno odesílat pacientku k operačnímu výkonu do onkogynekologického centra.

Kurativní radioterapie se uplatňuje u klinických stadií IIB a vyšších. Ozařovat ale lze i pacientky s časnými nádory, u kterých jejich klinický stav neumožňuje adekvátní operační výkon (četné interní komorbidity, vysokověké pacientky, pacientky odmítající operační výkon). Obvykle se kombinuje zevní (externí radioterapie – ERT) a brachyterapie (BRT – vaginální aplikace). Dobrý efekt mívá kombinovaná **chemoradioterapie**, kdy cisplatina při současném podávání senzitizuje buňky tumoru k radioterapii, a celkový účinek je tak vyšší. Vlastní chemoterapie (obvykle na bázi platinových derivátů) se uplatňuje v paliativní léčbě diseminovaných onemocnění a v léčbě recidiv. Pro pokročilý metastazující karcinom čípku je možné podávat i cílenou terapii – **bevacizumab** (monoklonální protilátka významně snižující možnosti novotvorby cév nádorem). **Paliativní radioterapie** se užívá za účelem hemostyptickým a pro analgetický efekt. U lokálně pokročilých nálezů je vždy riziko

významného vaginálního krvácení. Pokud nastane a technické vybavení to umožňuje, je obvykle indikována **embolizace větví vnitřních ilických arterií** intervenčním radiologem, eventuálně je alternativou jejich ligace cestou otevřeného břišního přístupu. Při nálezu hydronefrózy je vždy indikováno urologické vyšetření a její korekce **(JJ stenty, punkční nefrotomie).**

Nemocné s recidivou nebo s generalizací nádoru jsou léčeny individuálně. Do chirurgické léčby recidiv patří i velmi radiální výkony typu pánevní exenterace. Ze systémových metod se uplatňuje chemoterapie a bevacizumab.

MODALITY ONKOLOGICKÉ TERAPIE		INDIKACE
Chirurgický výkon	ANO	Různé modality v závislosti na klinickém stadiu onemocnění (stadia nižší než FIGO IIB), přání zachovat fertilitu, přítomnosti lymfovaskulární invaze a dle technického vybavení pracoviště (otevřené břišní operace, miniinvazivní techniky včetně roboticky asistovaných, možnosti detekce sentinelových uzlin); akcentace na optativu v onkogynekologických centrech.
Radioterapie	ANO	Základní kurativní metoda pro klinická stadia IIB a vyšší, kombinace ERT a BRT; v paliativním módu pro hemostyptický a analgetický účinek.
Chemoterapie	ANO	Kombinace se současnou radioterapií (radiosenzitizující účinek cisplatiny); v paliativním módu u diseminovaného onemocnění a v terapii recidiv.
Cílená léčba	ANO	Bevacizumab u pokročilých, metastazujících a recidivujících nádorů.
Hormonální léčba	NE	Ne v léčbě nádoru, ale jako dočasná estrogenní suplementace u pacientek s iatrogenní předčasnou menopauzou k redukci rizika kardiovaskulárních onemocnění a osteoporózy a k redukci výpadových projevů (za podmínky, že pacientka nemá kontraindikace ERT).

Zhoubné nádory děložního těla

Obsah

Charakteristika

Prekancerózy

Klinický obraz

Diagnostika

Terapie

Nejčastějším typem zhoubných nádorů děložního těla je karcinom, který je zároveň i nejčastější gynekologickou malignitou, jejíž incidence v tzv. západní populaci stoupá, protože etiopatogeneze souvisí s obezitou a na ni vázaným metabolickým syndromem. Soudobými vyšetřovacími metodami jsme schopni zachytit časná potenciálně dobře kurabilní stadia onemocnění. Hlavní léčebnou metodou je chirurgický výkon, důležitou roli má v indikovaných případech radioterapie a hormonální léčba. Typický je záchyt v časném stadiu onemocnění (vaginální krvácení), a tím i dlouhodobé přežívání pacientek s dobrou kvalitou života.

Specifické obtíže: vaginální krvácení v postmenopauze, u premenopauzálních žen nepravidelnosti v menstruačním krvácení (krvácení mimo cyklus, hypermenorrhoe)

Incidence (SVOD 2018): 34,9 nových případů na 100 000 žen za rok (v absolutních číslech 1883).

Mortalita (SVOD 2018): 8,14 pacientek s touto diagnózou na 100 000 žen za tok (v absolutních číslech 439).

Charakteristika: Nejčastější zhoubný nádor gynekologického původu. Většina případů je díky brzké symptomatologii zachycena v časném stadiu onemocnění. Karcinomy těla dělohy se v klinické praxi rozdělují do low-risk a high-risk skupiny s cílem individualizace terapie.

80 % karcinomů těla dělohy představuje tzv. typ I. Jedná se o hormonálně dependentní nádory vznikající v terénu hyperplazie endometria na hyperestrinním pozadí. Typ II vzniká v 6.–8. deceniu v terénu atrofického endometria. Za rizikové faktory se považují věk, obezita, vyšší příjem živočišných tuků a bílkovin, pozdní menopauza, ovariální poruchy s prolongovaným působením estrogenů bez odpovídající hladiny gestagenů. K vzestupu rizika onemocnění dochází při použití neoponované estrogenní substituční terapie. Nuliparita samotná pravděpodobně nezvyšuje riziko vzniku karcinomu endometria, ale pouze ve spojitosti s anovulačními cykly a nedostatkem gestagenů v luteální fázi menstruačního cyklu. Také podávání tamoxifenu riziko onemocnění zvyšuje.

Za nejsilnější prognostický faktor je považováno stadium onemocnění. Rizikovými faktory postižení lymfatických uzlin jsou šíření nádoru do stromatu děložního hrdla, hluboká invaze myometria a vyšší grade. Se zhoršujícím se grade tumoru stoupá nejen riziko postižení uzlin, ale i riziko recidivy onemocnění a snižuje se pětileté přežití. Serózní papilární, clear cell karcinom a karcinosarkom jsou z pohledu prognózy nepříznivé histopatologické typy. Jako další silný rizikový faktor je udávána lymfovaskulární invaze. Nejsilnější rizikový faktor vzniku endometriálního karcinomu je hereditární nepolypózní kolorektální karcinom, do jehož manifestace patří také karcinom děložního těla.

Přednádorové stavy (prekancerózy): Atypická hyperplazie endometria představuje prekancerózu karcinomu endometria I. typu. Histopatologicky se atypická hyperplazie endometria dělí na simplexní a komplexní. Relativní riziko vzniku karcinomu endometria spojené s komplexní atypickou hyperplazií je 30 %. Rizikovým faktorem vzniku je absolutní či relativní hyperestrinizmus, což odpovídá typu I karcinomu endometria.

Prekurzorem vzniku karcinomu endometria II. typu je **karcinom in situ endometria**. Je spojován především s rozvojem uterinního serózního karcinomu.

Klinický obraz: 90 % všech nádorů se projeví patologickým krvácením z dělohy (hypermenorea u premenopauzálních žen a metroragie v postmenopauze).

Obrázek 6
Rentgenové vyšetření

Diagnostika: Biopsie endometria separovanou abrazí nebo pod hysteroskopickou kontrolou umožní stanovit histologickou diagnózu. Ze zobrazovacích metod je obligatorní stagingovou metodou **vaginální sonografie** se stanovením hloubky nádorové infiltrace myometria a postižení děložního hrdla. Alternativou je **NMR pánve**. Nedílnou součástí je **RTG srdce a plic. CT hrudníku, břicha, pánve a retroperitonea** nebo **PET/CT** současně poskytující informaci o potenciálních vzdálených metastázách a o stavu lymfatických uzlin. Nádorový marker **CA 125** může být užitečným doplňkovým vyšetřením především u pacientek s pokročilým onemocněním a se světlobuněčným a papilárně-serózním histologickým typem nádoru. V současné době je **HE4** považován za nejcitlivější a nejpřesnější nádorový marker u karcinomu endometria. Genetické vyšetření je indikováno při podezření na hereditární původ nádoru. U operabilních stadií onemocnění se využívá možnost rychlého peroperačního histopatologického vyšetření metodou zmrazení (kryo, freeze) a vyšetření zmrazených řezů v průběhu operačního výkonu.

DIAGNOSTICKÉ METODY	
Základní metody	klinické a komplexní gynekologické vyšetření, expertní ultrazvukové vaginální vyšetření, RTG S+P, CT břicha, retroperitonea a malé pánve, TUM
Doplňkové metody	cystoskopie, rektoskopie, kolonoskopie, SONO jater, CT hrudníku, PET/CT apod.

Terapie: Základní léčebnou modalitou u stadia I–III je chirurgický výkon. Rozsah operačního výkonu je určován dle přítomnosti rizikových faktorů a charakteristik pacientek (věk, komorbidity). Dle současných doporučených postupů je u pacientek s nízkým rizikem postižení lymfatických uzlin (T1a, G1–2, LVSI negat.) za dostačující operační výkon považována hysterektomie s bilaterální adnexetomií. Standardem je abdominální výkon, ale adekvátní jsou miniinvazivní techniky (laparoskopie, robotický výkon). Role lymfadenektomie u pacientek s karcinomem těla dělohy představuje i nadále kontro-

Obrázek 7
Roboticky asistovaná operace

verzi. Dle současných doporučení ve skupině s vysokým rizikem je doporučován chirurgický staging v rozsahu systematické pánevní a paraaortální lymfadenektomie až po křížení aorty s levostrannou renální žílou. Otázka využití principu sentinelové uzliny u karcinomu endometria zůstává nadále předmětem studií. U **serózních papilárních** nádorů endometria je indikována operace ve stejném rozsahu jako u karcinomu vaječníku.

U mladých pacientek s přáním zachování fertility lze v případě průkazu atypické hyperplazie endometria a dobře diferencovaného karcinomu bez známek invaze myometria nabídnout hormonální léčbu.

Adjuvantní radioterapie dle dosavadních studií zvyšuje lokoregionální kontrolu a vede ke snížení rizika lokálních recidiv u rizikových nálezů. Není indikována u nádorů nízkého rizika. Adjuvantní **chemoterapie** může být součástí léčebného schématu společně s radioterapií u vysoce rizikových skupin.

Léčba metastazujícího a recidivujícího onemocnění: V terapii lokoregionálních recidiv je využívána především radioterapie. V případě centrálních pánevních recidiv v poradiačním terénu lze zvažovat exenterační operační výkon. Systémově je možné v léčbě metastazujícího onemocnění i terapie recidiv využít hormonální léčbu i chemoterapii.

MODALITY ONKOLOGICKÉ TERAPIE		INDIKACE
Chirurgický výkon	ANO	Jedná se o základní léčebný postup u stadia I–III v rozsahu hysterektomie s oboustrannou adnexektomií. Výkon lze individuálně volit břišní cestou, laparoskopicky i roboticky. Lymfadenektomie je doporučena pouze u nádorů vysokého rizika. Vyšetření sentinelové uzliny je dosud experimentální. U serózního karcinomu je rozsah operačního výkonu totožný s chirurgickou léčbou karcinomu vaječníku. Lze zvažovat operační léčbu lokálních recidiv (nutné individualizovat).
Radioterapie	ANO	adjuvantně i paliativně
Chemoterapie	ANO	v adjuvanci u tumorů vysokého rizika společně s radioterapií, paliativně u pokročilého metastatického onemocnění a v léčbě relabujícího diseminovaného onemocnění
Hormonální léčba	ANO	jako systémová paliativní léčba
Cílená léčba	NE	pouze experimentálně

Zhoubné nádory vulvy

Obsah

Charakteristika

Prekancerózy

Klinický obraz

Diagnostika

Terapie

Preventabilní vzácná nádorová onemocnění, která tvoří cca 4 % gynekologických malignit, typicky postihují ženy ve vyšším věku (medián cca 70 let). V 90 % případů se jedná o dlaždicobuněčný karcinom, méně početné jsou mezenchymální nádory a maligní melanom. Karcinomy asociované s HPV infekcí (typ I) se vyskytují u mladších žen. Prognosticky horší typ II postihuje pacientky ve starším seniu. Léčba závisí na stadiu onemocnění, celkovém stavu, přidružených chorobách a věku pacientky. Základní terapeutickou modalitou je operační léčba, významně se uplatňuje i radioterapie. Typické jsou lokální recidivy a rychlá dynamika růstu. Prognóza závisí na pokročilosti onemocnění v době diagnózy. Vzhledem k častému pokročilému stadiu v době diagnózy onemocnění s postižením mízních uzlin a s ohledem na vysoký věk pacientek a přidružená onemocnění bývá prognóza spíše nepříznivá.

Specifické obtíže: pruritus, bolest, dysurie, krvácení, zapáchající sekrece

Incidence (SVOD 2018): 4,15 nových případů onemocnění na 100 000 žen za rok (v absolutních číslech 224).

Mortalita (SVOD 2017): 1,7 pacientek s touto diagnózou na 100 000 žen za rok (v absolutních číslech 92).

V oblasti vulvy se vyskytuje široké spektrum benigních a maligních nádorů, ve většině případů jde o nádory epitelové, nejčastěji dlaždicobuněčné karcinomy, jejichž prekurzorové léze (vulvární intraepiteliální

neoplázie – VIN) mohou být asociované s HPV infekcí (typ I karcinomu vulvy), nebo bez detekovatelné asociace s HPV infekcí (typ II). Pro typ I je typický spíše povrchový růst a multifokální postižení, naopak typ II záhy infiltruje do hloubky a šíří se do regionálních uzlin i při rozsahem menší lézi, tato bývá unifokální. Jako preventabilní se označují proto, že prekurzorové léze (primární prevence) a časné karcinomy (sekundární prevence) lze vizualizovat přímým pozorováním a vulvoskopicky při pravidelných prohlídkách, avšak tzv. intervalové malignity, tzn. vzniklé mezi dvěma prohlídkami, nejsou výjimečné, dynamika vulvárních nálezů může být rychlá. Primární prevence typu I je očekávatelná i v rámci očkování proti HPV infekci. Typ I převažuje u žen mladších (35–65 let), prognosticky závažnější typ II nacházíme ve věkové kategorii 55–85 let. O prognóze kromě typu nádoru rozhoduje i lokalizace léze, pohyblivost, resp. fixace, metastatické postižení uzlin (celkové přežití u pacientek s negativními uzlinami je 96% oproti 66% u pacientek s uzlinovým postižením), z faktorů léčby je významná optimalita radikálního výkonu – minimálně 10mm bezpečný lem zdravé tkáně v okraji řezu a adekvátní radioterapie. Jiná prognostická kritéria platí pro maligní melanom vulvy, zde rozhoduje velikost léze a hloubka infiltrace do jednotlivých kožních vrstev vyjádřená klasifikačními systémy dle Clarka, nebo v milimetrech dle Breslowa. Typická pacientka je obvykle žena ve starším seniu, obézní, s metabolickým syndromem a rozsahem větší lézí s nutností radikálního operačního výkonu, který se obvykle v časném pooperačním průběhu komplikuje rozvojem nekróz a dehiscencemi operačních ran na vrub diabetu a suboptimální trofice tkání při omezené mobilitě. Hojení per secundam i po resuturách není výjimečné. Při takto prolongovaných hospitalizacích je zpravidla nutná pomoc psychologa, psychika starších pacientek v nemocničním prostředí je křehká a spolupráce s ošetřujícím personálem důležitá. U lokálně pokročilých lézí s nutností rozsáhlé resekce tkání je třeba přistupovat k rekonstrukčním výkonům za účelem optimálního řešení vzniklého defektu, obvykle ve spolupráci s plastickým chirurgem.

Do prekanceróz spadají **vulvární intraepiteliální neoplazie (VIN).** Předcházejí asi o 10–20 let vzniku invazivních nádorů. Pro obvyklý typ VIN platí stejné rizikové faktory jako u ostatních dlaždicobuněčných prekanceróz dolního genitálního traktu (perzistence HR HPV infekce,

imunosuprese, promiskuita, kouření). U diferencovaného typu VIN není zjevný etiopatogenetický činitel, rizikovým faktorem je přítomnost vulvárních dermatóz zapříčiňující chronické dráždění. Prekancerózy jsou zpravidla asymptomatické nebo mají nespecifické projevy společné pro ostatní onemocnění vulvy (vulvární dyskomfort: pruritus, dyspareunie, pálení, bolesti). Prekancerózy jsou nejčastěji lokalizované v neochlupené části vulvy. Základem diagnostiky je klinické vyšetření s využitím nativní a rozšířené vulvoskopie, podezření na přítomnost vulvární prekancerózy je vhodné doplnit cílenou biopsií – nejlépe jako dostatečně širokou excizi, která má při dosažení řezu ve zdravé tkáni i terapeutický efekt. Metody léčby prekanceróz zahrnují excizní a ablativní chirurgické výkony, laser vaporizaci, izolované, biopticky ověřené léze bez suspekce na stromální invazi je možno u rizikových polymorbidních pacientek pouze dispenzarizovat v 3–6 měsíčním intervalu.

Klasifikace prekanceróz vulvy dle ISSVD (International Society for the Study do vulvovaginal Disease) do 3 skupin (2015):

Obrázek 8
Gynekologické vyšetření

1. Vulvar LSIL, flat condyloma, HPV effect – běžná VIN (low grade léze)
2. Vulvar HSIL, VIN usual type, u-VIN – běžná VIN (high grade léze)
3. Differentiated type VIN, d-VIN (neasociované s HPV infekcí) – analogický high grade léze

Obvykle se setkáváme s dvěma typy klinických manifestací. Mladší pacientka perimenopauzálního věku s časnou lézí a minimální symptomatologií, odeslaná na základě nálezu při preventivní prohlídce. V počátečním stadiu bývá viděn jen diskrétní erytém a bělavá ložiska. Druhým klinickým typem je naopak vysokověká pacientka obvykle omezeně mobilní, omezeně gynekologicky vyšetřitelná s pokročilým nálezem, ulceracemi či exofytickým růstem. Není výjimečné, že současně bývá i makroskopicky evidentní postižení spádových inguinálních uzlin.

Cílem preventivních gynekologických vyšetření je zachytit onemocnění v přednádorovém stadiu s využitím **vulvoskopie**. Každý suspektní perzistující nález v oblasti vulvy by měl být podroben **cílené biopsii.**

U histologicky verifikovaných nálezů doplňujeme stagingová vyšetření k identifikaci velikosti ložiska a jeho šíření k naplánování adekvátního terapeutického řešení. Nelze vynechat laboratorní (předoperační) vyšetření, skiagram hrudníku a zhodnocení stavu tříselných uzlin (UZ). Dle výsledků výše uvedených vyšetření selektivně doplňujeme: **uretrocystoskopii, rektoskopii, CT břicha, odběr tumor markeru SCC, MR, PET/CT, scintigrafii skeletu.**

DIAGNOSTICKÉ METODY	PODEZŘENÍ NA VULVÁRNÍ ZHOUBNÝ NÁDOR
Základní metody	Klinické (gynekologické) vyšetření včetně vulvoskopie, UZ tříselných uzlin, základní laboratorní (předoperační) vyšetření, rtg hrudníku
Doplňkové metody	Uretrocystoskopie, rektoskopie, MR, CT břicha, PET/CT, rozšířené spektrum laboratorních vyšetření, marker SCC

Obrázek 9
Chirurgický výkon - jedna z možnosti léčby

Základní onkologickou léčebnou metodou je chirurgický výkon. Uplatňuje se jak u časných stadií, tak ve většině pokročilých případů a u recidiv. Vzhledem k tomu, že se často jedná o operace starších polymorbidních pacientek, se rozsah operačního výkonu upravuje právě s ohledem na maximální kvalitu života. Rozsah operačního výkonu se pohybuje od široké excize k radikální vulvektomii s disekcí obou tříselných krajin s provedením systematické inguinofemorální lymfadenektomie. Eventuálně je třeba jej doplnit o rekonstrukční výkon při rozsáhlých defektech tkání. Do léčebného protokolu patří detekce spádových lymfatických uzlin (SLN).

Alternativním postupem může být aplikace neoadjuvantní radioterapie či chemoradioterapie s cílem zmenšení nádoru a umožnění následného chirurgického výkonu s nižší radikalitou, avšak tento

postup je nejistý stran co se týče jeho efektu a rizikový pro následné hojení tkání. Druhou významnou léčebnou modalitou je radioterapie, kterou zařazujeme do protokolu jednak adjuvantně (tzv. zajišťovací léčba) a jednak i primárně kurativně v případě kontraindikací chirurgického výkonu. Paliativní radioterapie má význam pro lokální kontrolu onemocnění, zejména analgetický a hemostyptický efekt u pacientek ve špatném celkovém stavu a při generalizaci onemocnění. Nejčastější histopatologické typy (karcinom a melanom) vulvy jsou omezeně citlivé na konvenční chemoterapii. Cisplatinu lze indikovat k potenciaci efektu radioterapie. Dále cisplatinu v monoterapii nebo v kombinaci lze podávat v paliativním režimu u generalizovaných onemocnění a při terapii systémových recidiv. Terapie maligního melanomu v současné době významně pokročila díky možnostem cílené léčby a zejména imunoterapie.

Chirurgický výkon a radioterapie v závislosti na velikosti léze, lokalizaci, předchozích léčebných modalitách. Uplatňuje se opět operační výkon a radioterapie v případě lokálních recidiv, u systémových recidiv se podává chemoterapie (cisplatina v monoterapii nebo v kombinaci).

MODALITY ONKOLOGICKÉ TERAPIE		INDIKACE
Chirurgický výkon	ANO	Rozsah výkonu se řídí charakteristikami nádoru a výsledkem stagingových vyšetření se snahou o maximální radikalitu výkonu v podmínkách konkrétní pacientky s jejími komorbiditami.
Radioterapie	ANO	Zejména v módu adjuvantním (zajišťovacím) po chirurgickém výkonu. Dále jako primární kurativní léčba u kontraindikace operačního výkonu. Paliativní radioterapie u generalizovaných onemocnění pro hemostyptický a analgetický efekt.
Chemoterapie	NE	Není základní léčebnou metodou. Avšak využívá se cisplatiny k potenciaci efektu radioterapie. Cisplatina v monoterapii nebo v kombinaci se užívá v paliativním módu u pokročilých nebo systémově recidivujících tumorů.
Cílená léčba	NE	u spinocelulárních karcinomů
	ANO	u melanomu vulvy, především imunoterapie
Hormonální léčba	NE	Ne v léčbě nádoru, ale jako dočasná estrogenní suplementace u pacientek s iatrogenní předčasnou menopauzou k redukci rizika kardiovaskulárních onemocnění a osteoporózy a k redukci výpadových projevů (za podmínky, že pacientka nemá kontraindikace ERT).

Zhoubné nádory pochvy

Obsah

Charakteristika

Prekancerózy

Klinický obraz

Diagnostika

Terapie

Velmi vzácné zhoubné nádory (1–2 % gynekologických malignit); vyskytují se převážně ve vyšším věku (medián je mezi 60. a 65. rokem), ale mohou se objevit i u ženy po 30. roce věku. Prognóza onemocnění souvisí s rozsahem nádorového postižení v době diagnózy. V 90 % se jedná o spinocelulární karcinom a 65–80 % těchto karcinomů je HR HPV pozitivních. Pacientky s neepiteliálním tumorem pochvy (sarkom, melanom) mají výrazně horší prognózu. Pochva je pak především místem sekundárního metastatického postižení, šíří se sem karcinom hrdla či těla děložního a karcinom vulvy.

Nejčastěji se vyskytuje spinocelulární karcinom (83 %), adenokarcinom (9 %) a melanom.

Specifické obtíže: poševní dyskomfort, vodnatá, hlenovitá nebo krvavá sekrece, event. zapáchající výtok u pokročilých stadií, bolest, dyspareunie, dysurie, tenezmy

Incidence: (SVOD 2018): 1,13 nových případů onemocnění na 100 000 žen za rok (v absolutních číslech 61).

Mortalita: (SVOD 2018): 0,57 pacientek s touto diagnózou na 100 000 žen za rok (v absolutních číslech 31).

Primární zhoubná onemocnění pochvy jsou raritní, platí, že nádor, který se šíří na děložní hrdlo a dosahuje k zevní brance kanálu děložního hrdla, se klasifikuje jako nádor děložního hrdla. Analogicky nádor postihující vulvu a šířící se do pochvy se klasifikuje jako nádor vulvy. Pro vznik nejčastějšího primárního nádoru pochvy – pro karci-

nom – platí rizikové faktory dolního genitálního traktu, tzn. přítomnost perzistující HR HPV infekce, přičemž vývoj z prekancerózních změn (VaIN) může trvat i dvě dekády. Historicky se v učebnicích setkáváme s následkem užívání syntetických stilbenů v 70. letech 20. století, které u ženských plodů vedly k rozvoji poševní adenózy s pozdější malignizací v clear cell karcinom pochvy děvčat (výskyt mezi 12. a 30. rokem věku). Jisté riziko pro vznik malignity představují i chronická dráždění poševní sliznice při neřešených descenzech a prolapsech pochvy s rozvojem chronického zánětu či ulcerací. Pro riziko vzniku karcinomu pochvy nelze pominout stav po hysterektomii (jakoukoliv technikou) a stav po radioterapii v oblasti pánve. Pro většinu zhoubných nádorů pochvy je nejužívanější modalita radioterapie, a to z důvodu pokročilosti onemocnění a s ohledem na polymorbiditu pacientek v pokročilém seniu, které jsou nejčastěji touto malignitou postiženy.

Přednádorové léze nejčastějšího histologického typu, spinocelulárního karcinomu pochvy, se označují jako **vaginální intraepiteliální neoplazie (VaIN).** Analogicky ostatním prekancerózám dolního genitálního traktu mají dvoustupňové dělení: na low VaIN a high VaIN. VaIN předchází v 5 % případů invazivnímu vaginálnímu karcinomu. Více než 95 % high VaIN je HPV pozitivních. Incidence stoupá po 50. roce věku. Z nedlaždicových prekanceróz se raritně vyskytuje vaginální adenóza, jako přítomnost žlázového epitelu v proximální části pochvy, nejčastěji v klenbách (historicky častěji u dcer žen, které v 70. letech užívaly stilbeny k prevenci časných těhotenských ztrát, jednalo se o syntetické estrogeny). V diagnostickém protokolu se uplatňuje základní a rozšířená kolposkopie a biopsie, resp. excize suspektních ložisek. Nejčastěji léze nacházíme v proximální třetině pochvy, resp. v oblasti pahýlu po hysterektomii. Pro terapeutický postup je zásadní lokalizace léze, velikost a četnost postižení (unifokální versus multifokální). Chirurgický výkon zahrnuje škálu procedur od excize ložiska/ložisek přes parciální kolpektomii až po totální kolpektomii. Po předchozím cíleném bioptickém vyšetření lze provést i laser vaporizaci. Laserové ošetření je hlavní léčebnou metodu pro vaginální adenózu. LG léze i multifokální léze je možné bez léčby pouze dispenzarizovat v 3–6měsíčním intervalu s využitím prebioptických metod.

Obrázek 10
Palpace – jedna z možných vyšetřovacích metod

Počáteční stadia bývají asymptomatická, později se mohou vyskytovat nespecifické příznaky: nepravidelné vaginální krvácení, krvavý výtok, pocit cizího tělesa, svědění a dyspareunie. V pokročilejších stadiích se symptomy liší dle lokalizace a způsobu šíření tumoru (mikční či defekační potíže). Nádor bývá ve více než polovině případů lokalizován v horní třetině pochvy. V mnoha případech pozorujeme multifokální nádory. U clear cell adenokarcinomů bývá hlenovitá sekrece z pochvy.

K určení rozsahu biopticky verifikovaného primárního maligního nádoru pochvy je nepodkročitelně třeba provést anamnézu, **gynekologické vyšetření včetně transvaginálního ultrazvuku se zaměřením na infiltraci stěny pochvy a paravaginálních tkání,** včetně palpace tříselných uzlin, laboratorní (předoperační vyšetření) rtg hrudníku.

U lézí v proximální třetině pochvy nelze pominout CT pánve, resp. MR pánve. Dle nálezu výše uvedených vyšetření se k bližšímu určení rozsahu indikuje: **uretrocystoskopie, rektoskopie, UZ inguin, popř. biopsie, CT břicha, odběr tumor markeru SCC, MR, PET/CT, popř. scintigrafie skeletu.**

DIAGNOSTICKÉ METODY	PODEZŘENÍ NA ZHOUBNÝ NÁDOR POCHVY
Základní metody	Anamnéza, klinické – gynekologické vyšetření včetně UZ vag. a palpace tříselných uzlin, laboratorní (předoperační vyšetření), rtg hrudníku, u nádorů v proximální třetině pochvy je nutný expertní gynekologický ultrazvuk pánve a břišní dutiny a/nebo MR pánve.
Doplňkové metody	Uretrocystoskopie, rektoskopie, UZ třísel, resp. biopsie, CT břicha, PET/CT, MT, tumor marker SCC a ostatní laboratorní vyšetření.

Mezi základní léčebné modality patří vzhledem k nejčastějšímu histopatologickému typu – dlaždicobuněčnému karcinomu – chirurgický výkon a radioterapie. Chirurgický výkon se svým rozsahem odvíjí od výsledku stagingových vyšetření a od klinického stavu pacientky, tzn. v zájmu zachování dobré kvality života pacientky, která je obvykle vyššího věku. Radikalitou se tyto výkony pohybují od konzervativních výkonů (široké excize) až po exenterační výkony v pánvi s odstraněním pochvy, močového měchýře a rekta za podmínky absence vzdálených metastáz. Exenterační výkon se zvažuje také v případě centrální recidivy v pánvi.

Radioterapie je nejužívanější metoda léčby pro většinu poševních nádorů, ošetřeno je takto až 80 % všech nádorů. Radioterapie se užívá primárně kurativně (i jako samostatná brachyterapie), adjuvantně po operačních výkonech a v paliativním módu u pokročilých stadií za účelem lokální kontroly onemocnění.

Vzhledem k omezené senzitivitě dlaždicobuněčných karcinomů k chemoterapii se užívá nejčastěji cisplatina v konkomitanci s radioterapií za účelem senzitizace k záření, nebo samostatně či v kombinaci s jinými cytostatiky v paliativním módu v léčbě pokročilých onemocnění a v terapii recidiv.

Obrázek 11
Radioterapie – jedna z možnosti léčby

MODALITY ONKOLOGICKÉ TERAPIE		INDIKACE
Chirurgický výkon	ANO	Rozsah závisí na výsledku stagingových vyšetření a klinickém stavu pacientky.
Radioterapie	ANO	Jedná se o nejčastější metodu, indikace v módu kurativním, adjuvantním a paliativním.
Chemoterapie	ANO	V případě, že se jedná o součást konkomitantní chemoradioterapie, jinak v paliativních režimech při pokročilých onemocněních a v léčbě systémových recidiv.
Cílená léčba	NE	Léčba raritního melanomu pochvy však imunoterapii a cílenou léčbu využívá.
Hormonální léčba	NE	

Centrum vysoce specializované péče

Náš tým

Primář oddělení gynekologické onkologie, vedoucí centra

prim. MUDr. Josef Chovanec, Ph.D.
T +420 543 13 2310
T +420 543 13 2302
E josef.chovanec@mou.cz

Vedoucí lékař onkologického programu

MUDr. Mária Zvaríková
T +420 543 13 4008
T +420 543 13 4003
E zvarikova@mou.cz

Vedoucí lékař gynekologického programu

MUDr. Richard Feranec, Ph.D.
T +420 543 13 2301
T +420 543 13 6206
E feranec@mou.cz

Vedoucí lékař radioterapeutického programu

MUDr. Denis Princ
T +420 543 13 1100
E princ@mou.cz

MOÚ je třetím největším centrem v ČR pro diagnostiku a léčbu gynekologických malignit s historií od samotného založení ústavu v roce 1935 a řadí se tak mezi centra vysoce specializované péče v onkolgynekologii s akreditací II. typu dle aktuálně platného Věstníku MZČR.

Od roku 2019 je také centrum akreditováno Evropskou společností pro gynekologickou onkologii (ESGO) a je tak výukovým centrem v nástavbovém oboru onkogynekologie na evropské úrovni.

V souladu se soudobými trendy je péče o pacientky založena na týmové spolupráci více odborností (onkogynekologové, chirurgové, kliničtí onkologové a radioterapeuti). Naše centrum je zapojeno do mezinárodních klinických studií, díky kterým můžeme pro naše pacientky zajistit tu nejmodernější terapii. Ke zvýšení přehlednosti směrem k pacientům prezentujeme dvě centra péče:

Centrum pro nádory vaječníků, tuby a peritonea
Vedoucí: MUDr. Mária Zváriková

Centrum pro nádory dělohy, děložního hrdla a zevního genitálu
Vedoucí: MUDr. Richard Feranec, Ph.D.

Cesta nové pacientky

Ve většině případů k nám přichází pacientky, které již mají potvrzenu diagnózu nebo ty, jenž mají podezření na zhoubný nádor a potřebují došetřit. V obou případech je nutné se nejprve telefonicky objednat.

* Některé pacientky neprocházejí multidisciplinární komisí, ale rovnou přistupují k operaci.

** V rámci terapie je zvažována radioterapie, chemoterapie nebo operační řešení, jejich nejvhodnější pořadí a případně jejich kombinace. V některých případech dostačuje pooperační sledování.

Další členové multioborového týmu

MUDr. Radim Šimůnek – chirurg

doc. MUDr. Jan Doležel, Ph.D. – urolog

prim. MUDr. Jan Křístek, Ph.D. – radiodiagnostika

prim. MUDr. Pavel Fabian, Ph.D. – gynekopatologie

specialisté na paliativní medicínu, psychologové, rehabilitační pracovníci, nutriční specialisté, spirituální péče

Další kontakty

Konziliární onkogynekologická ambulance č. 2

T +420 543 13 6207

Konziliární gynekologická ambulance

T +420 543 13 5809

Rychlý kontakt MOÚ (24h)

T +420 543 131 111

Více informací o onkogynekologické problematice najdete na našem webu mou.cz v sekci Pro pacienty.

Prostor pro vaše poznámky:

Informační a edukační centrum MOÚ
ve spolupráci s Oddělením gynekologické onkologie

Masarykův onkologický ústav
Žlutý kopec 7, 656 53 Brno

Tiskárna Knopp s.r.o.
U Lípy 926, Nové Město nad Metují

2021

Masarykův onkologický ústav

Žlutý kopec 7
656 53 Brno
www.mou.cz