1 Epidemiologie:

Primární nádory centrálního nervového systému představují pouze 1-2% všech zhoubných nádorových onemocnění u dospělých. Jejich incidence je v posledních letech stacionární, v roce 2021 bylo hlášeno 8 nových případů na 100 000 obyvatel, s mortalitou 7/100 000/rok. Incidence má 2 vrcholy, jeden u dětí do 9 let a pak po 6. dekádě. Většina dětských nádorů vzniká v zadní jámě lební v úzkém vztahu k mozkovému kmeni. U dospělých naopak dominuje lokalizace supratentoriální v obou hemisférách.

2 Etiologie:

Etiologie primárních mozkových nádorů je pravděpodobně multifaktoriální. Za jasně prokázaný vyvolávající faktor je považováno ionizující záření (až 22x zvýšené riziko vzniku gliomu po profylaktické radioterapii krania u dětí s akutní lymfoblastickou leukémií) a dlouhodobá imunosuprese (infekce HIV, imunosupresivní léčba po transplantacích). Ostatní potenciální etiologické faktory nebyly studiemi jasně potvrzeny (úrazy hlavy, kouření, elektromagnetické pole, aromatické uhlovodíky a další). U cca 5% pacientů můžeme pozorovat familiární výskyt mozkových nádorů. V cca 1% případů vznikají tyto nádory v rámci známých genetických syndromů (např. Li-Fraumeni syndrom, Turcotův syndrom, neurofibromatóza typu 1, tuberozní sklerosa).

3 Histologie:

Histologické vyšetření je nezbytné k potvrzení nádorového onemocnění, odlišení primárního nádoru od sekundárního (metastázy). Patolog stanoví tkáňový původ, stupeň diferenciace, provede imunohistochemickou, cytogenetickou a případně i epigenetickou analýzu tumoru. Histologický nález a molekulární markery pak společně s klinickými faktory určují prognózu onemocnění, která je zásadní pro volbu léčebné strategie. V případě diskrepance peroperačního a histologického nálezu je vhodné provedení druhého čtení. Druhé čtení histologie nezávislým neuropatologem by mělo být v budoucnu standardním postupem. Jen ve výjimečných případech lze onkologickou terapii (radioterapii, event. chemoterapii) indikovat u neověřených tumorů, např. při neúnosném riziku provedení bioptické punkce v oblasti mozkového kmene, a to na základě charakteristického obrazu při vyšetření mozku zobrazovací metodou (CT s kontrastem, MR, PET/MR, PET/CT).

4 Stanovení odpovědné osoby za diagnosticko – léčebný plán (uvedení odpovědnosti pro ošetřujícího lékaře):

- Za neurochirurgii

  prof. MUDr. Martin Smrčka, Ph.D., MBA

  prof. MUDr. Radim Jančálek, Ph.D., MBA

  doc. MUDr. Pavel Fadrus, Ph.D.

  MUDr. Ing. Eduard Neuman, Ph.D.

  MUDr. Soňa Kryštofová
- Za radiační onkologii

  prof. MUDr. Pavel Šlampa, CSc.

  doc. MUDr. Tomáš Kazda, Ph.D.

  MUDr. Petr Pospíšil, Ph.D.

  MUDr. Ludmila Hynková, Ph.D.
- Za klinickou onkologii

  doc. MUDr. Radek Lakomý, Ph.D.

  doc. MUDr. Alexandr Poprach, Ph.D.
- Za radiodiagnostiku a nukleární medicínu

  MUDr. Renata Belanová, Ph.D.

  MUDr. Monika Schneiderová

MUDr. Monika Procházková

doc. MUDr. Zdeněk Řehák, Ph.D.

MUDr. Jiří Vašina

- Za patologii

  prof. MUDr. Markéta Hermanová, Ph.D.

  doc. MUDr. Leoš Křen, Ph.D.

  MUDr. Michal Hendrych

- Za neurologii

  MUDr. Ivana Šiková

5 Stanovení diagnózy - vyšetřovací metody:

Výpočetní tomografie (CT) je vzhledem ke své dostupnosti metodu první volby, zvláště v diferenciální diagnostice akutních stavů. Jde ale o vyšetření orientační. Základní zobrazovací metodou je magnetická rezonance (MR) a její modality (spektrální MR, perfuzní MR, funkční MR, difuzní MR). V porovnání s CT vyšetřením poskytne lepší zobrazení mozkových struktur a je nezbytná při rozhodování o operabilitě nádorového procesu. Digitální subtrakční angiografie (DSA) je invazivní metoda, která se používá k zobrazení cévního řečiště. Pozitronová emisní tomografie (PET) poskytuje informace o metabolické aktivitě v ložisku a tím může být užitečná při diferenciální diagnostice - odlišení mozkového nádoru od jiných procesů (např. postradiační nekróza, pseudoprogrese). K dalším diagnostickým metodám patří vyšetření očního pozadí, elektroencefalografie (EEG) a samozřejmě histologické vyšetření nádoru, cytologické vyšetření likvoru, molekulárně – genetické vyšetření.

6 Klasifikace nádorů a integrovaná diagnostika difúzních gliomů

U nádorů mozku se nepoužívá tradiční TNM klasifikace. Nevypovídala dostatečně o prognóze onemocnění. V roce 2016 vyšla průlomová 4. modifikovaná WHO klasifikace mozkových nádorů, která kromě histopatologických kritérií hodnotí také molekulární a genetické charakteristiky nádorových buněk (např. delece 1p/19q, mutace IDH) a zavádí pojem tzv. integrované diagnostiky. Kombinace fenotypu s genotypem nádoru přispívá ke zpřesnění diagnostiky, predikce léčebné odpovědi a prognózy onemocnění. V roce 2021 vyšla 5. edice WHO klasifikace, která nově zavádí rozdělení difúzních gliomů do dvou skupin dle primárního/dominantního výskytu – na gliomy dětského a dospělého typu. Dále byly jednoznačně odlišeny IDH mutované gliomy od IDH nemutovaných gliomů (astrocytom IDH mutovaný WHO G4, dříve sekundární glioblastom od glioblastomu IDH-wildtype). Současně diagnóza glioblastom IDH-wildtype je vyčleněna pro nádory dospělého typu, zatímco high-grade difúzní gliomy dětského typu jsou v současnosti rozděleny na difúzní středočarový gliom, H3 K27-alterovaný, difúzní hemisferický gliom, H3 G34-mutovaný, difúzní high-grade gliom dětského typu, H3-wildtype a IDH-wildtype a hemisférický gliom infantilního typu. Další změnou je klasifikování IDH nemutovaných low-grade gliomů (s absencí nekróz a mikrovaskulárních proliferátů) s dalšími nepříznivými molekulárními znaky, specificky mutace promotoru *TERT*, *EGFR* amplifikace a/nebo kombinovaná chromozomální aberace – trisomie 7. a monosomie 10. chromozomu mezi glioblastomy. IDH mutované astrocytomy jsou při průkazu homozygotní delece CDKN2A/B klasifikovány nově jako high-grade gliomy i bez histopatologických znaků high-grade gliomu – nekróz a mikrovaskulárních proliferátů. Přítomnost homozygotní delece CDKN2A/B je molekulární marker pro astrocytom WHO grade 4 IDH-mutovaný.

Pro histologické a imunohistochemické vyšetření i vyšetření molekulárně genetické a cytogenetické je tkáň nádoru zpracována standardní formolparafinovou technikou. Část nádoru může být kryoprezervovaná pro účely molekulárních analýz vyžadujících vysokou kvalitu analyzované DNA a RNA.

Integrovaná diagnostika difúzních gliomů by měla být prováděna dle standardizovaného algoritmu:

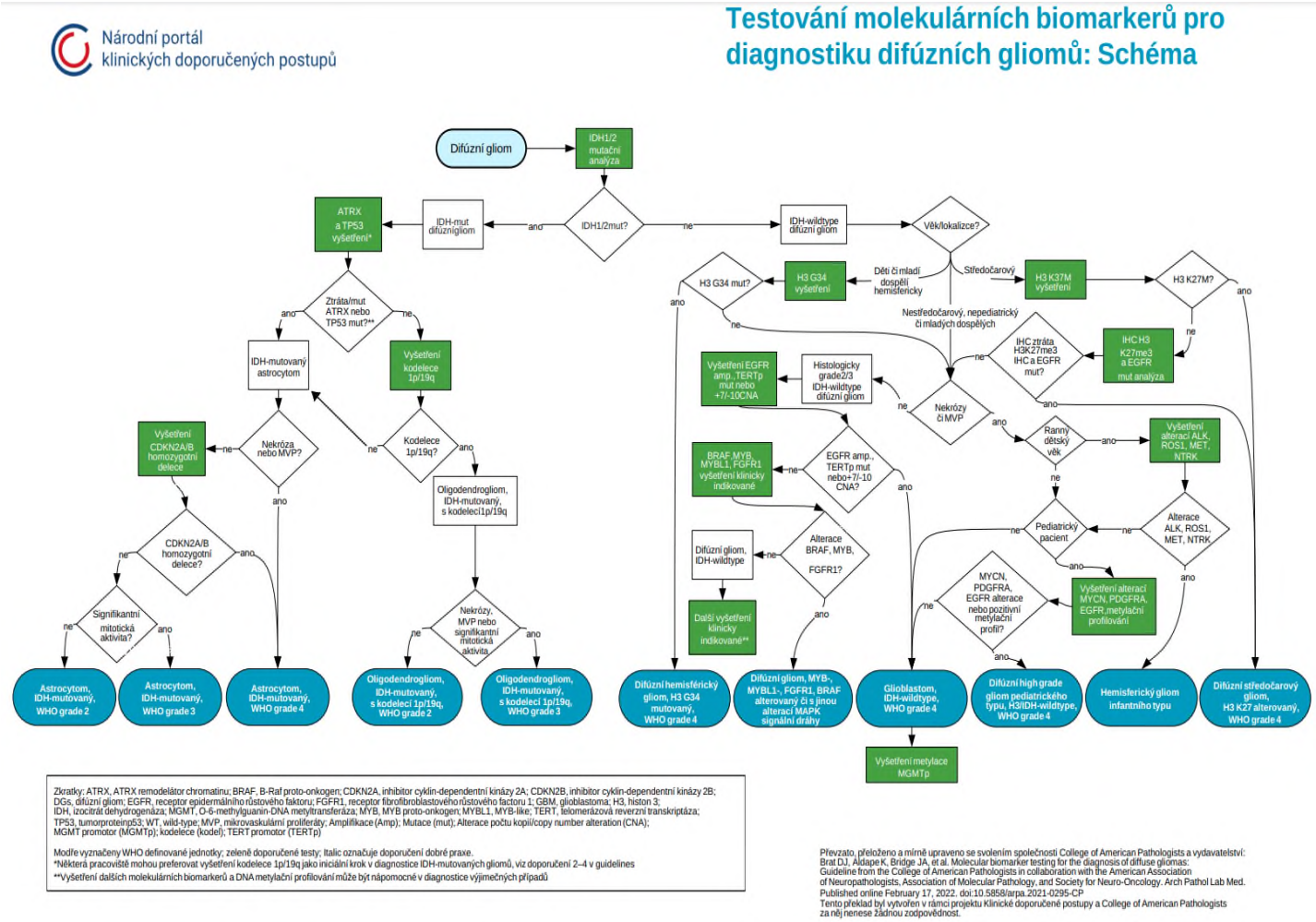

Shrnutí doporučení	Síla doporučení
1. U všech difuzních gliomů (DG) musí být provedena mutační analýza izocitrátdehydrogenázy (IDH).	Důrazné doporučení
2. U všech IDH-mutovaných DG by měl být posouzen stav remodelátoru chromatinu ATRX (ATRX), pokud nevykazují kodeleci 1p/19q.	Důrazné doporučení
3. Status TP53 by měl být posouzen u všech IDH-mutovaných DG, pokud nevykazují kodeleci 1p/9q.	Podmíněné doporučení
4. Kodelece 1p/19q musí být posouzena u IDH-mutovaných DG, pokud nevykazují ztrátu ATRX nebo *TP53* mutace.	Důrazné doporučení
5. Vyšetření homozygotní delece *inhibitoru cyklin-dependentní kinázy 2A (CDKN2A)/inhibitoru cyklin-dependentní kinázy 2B (CDKN2B)* by mělo být provedeno o IDH-mutovaných astrocytomů.	Podmíněné doporučení

6. Testování metylace promotoru *O-6-metylguanin-DNA metyltransferázy (MGMT)* by mělo být provedeno u všech glioblastomů (GBM), IDH-wild type (WT).	Důrazné doporučení
7. U IDH-mutovaných DG není vyšetření metylace promotoru *MGMT* nutné.	Podmíněné doporučení
8. Vyšetření mutace promotoru *telomerázové reverzní transkriptázy* (*TERT)* může podpořit diagnózu oligodendrogliomu a IDH-WT GBM.	Podmíněné doporučení
9. U DG histologického gradu 2-3, které jsou IDH-WT, by mělo být provedeno vyšetření kombinovaného zisku celého chromozomu 7 a ztráty celého chromozomu 10 (+7/-10), amplifikace genu pro *receptor epidermálního růstového faktoru (EGFR)* a mutace promotoru *TERT* pro stanovení molekulární diagnózy IDH-WT GBM, WHO grade 4.	Důrazné doporučení
10. Testování mutace histonu 3 (H3) K27M musí být provedeno u středočarových DG, v odpovídajícím klinickém a patologickém kontextu.	Důrazné doporučení
11. Testování mutace H3 G34 lze provádět u dětí a mladých dospělých pacientů s IDH-WT DG.	Podmíněné doporučení
12. Testování mutace protoonkogenu *B-Raf* (V600) lze provést u IDH-WT a H3-WT DG.	Podmíněné doporučení
13. Testování *MYB* proto-onkogenu *(MYB)/MYB-like (MYBL1)* a receptoru pro *fibroblastový růstový faktor 1 (FGFR1)* lze provést u dětí a mladých dospělých s DG, histologického gradu 2-3 a jsou IDH-WT a H3-WT.	Podmíněné doporučení

Missense mutace kodonu 132 genu *IDH1* nebo kodonu 172 genu *IDH2* jsou definujícím znakem IDH-mutovaných difúzních gliomů. Imunohistochemické vyšetření mutace R132H genu *IDH1* mutačně specifickou protilátkou provádíme rutinně v diagnostice difúzních gliomů. V případě negativního imunohistochemického vyšetření na přítomnost mutace R132H genu *IDH1* se provádí sekvenace kodonu 132 genu *IDH1* a kodonu 172 genu *IDH2.*

Diagnóza IDH-wildtype glioblastomu je u pacientů ≥ 55 let s histologicky klasickým nestředočarovým glioblastomem, se zachovalou jadernou expresí ATRX, bez anamnézy pre-existujícího difúzního gliomu nižšího gradu, možná pouze na základě negativního imunohistochemického průkazu mutace R132H genu *IDH1* (tj. bez následné sekvenční analýzy)

Imunohistochemicky průkazná ztráta jaderné exprese ATRX a/nebo mutace v *TP53* u IDH-mutovaných difúzních gliomů je diagnostická pro IDH-mutované astrocytomy.

Kodelece 1p/19q musí být vyšetřena u všech IDH-mutovaných difúzních gliomů, pokud nevykazují ztrátu ATRX pro odlišení IDH-mutovaného astrocytomu a oligodendrogliomu, IDH-mutovaného s kodelecí 1p/19q. U IDH-mutovaných difúzních gliomů je mezi ztrátou exprese ATRX a kodelecí 1p/19q (molekulárně definující oligodendrogliom) silný inverzní vztah.

Kromě nekróz a mikrovaskulárních proliferátů je homozygotní delece *CDKN2A/B* indikátorem špatné prognózy a definujícím molekulárním znakem WHO G4 IDH-mutovaného astrocytomu. Průkaz homozygotní delece *CDKN2A/B* je současně negativním prognostickým markrem v rámci WHO G4 IDH-mutovaného astrocytomu.

Vyšetření metylace promotoru *MGMT* má význam prediktivní, je markerem predikce odpovědi na alkylační cytostatika - temozolomid a doporučuje se provádět u všech glioblastomů, IDH-wildtype, zejména u starších vulnerabilních pacientů.

Kombinovaný zisk celého chromozomu 7 a ztráta celého chromozomu 10 (+7/-10) a/nebo amplifikace genu pro receptor epidermálního růstového faktoru (*EGFR*) a/nebo mutace promotoru *TERT*, při nepřítomnosti nekróz či mikrovaskulárních proliferátů jako histologických znaků WHO grade 4, jsou diagnostické pro glioblastom, IDH-wildtype, WHO grade 4.
U středočarových difúzních gliomů by měla být testována imunohistochemicky exprese H3 K27me3 a v případě ztráty exprese H3 K27me3 by měla být došetřena genetická alterace definující dg. difúzního středočarového gliomu, H3 K27-alterovaného WHO grade 4 (mutace H3 K27M, mutace či amplifikace *EGFR a* overexprese *EZHIP).*

Mutace H3 G34 (prokázána mutačně specifickou protilátkou imunohistochemicky či sekvenací) je definujícím molekulárním znakem difúzního hemisférického gliomu, WHO grade 4, a měla by být testována u všech difúzních hemisférických gliomů dětí a mladých dospělých, IDH-wildtype.

Mutace *BRAF* V600E se u adultních difúzních gliomů vyskytuje velmi zřídka, možnost testování u IDH a H3-wildtype difúzních gliomů souvisí s dostupností cílené terapie.

Low grade difúzní gliomy pediatrického typu (u dětí a mladých dospělých), IDH a H3 wildtype, mohou být kromě alterací BRAF i nositeli alterací MYB, MYBL1 a FGFR1, jejichž testování je pro tuto kategorii a klasifikaci gliomů tohoto typu doporučeno.

Metodiky masivního paralelního sekvenování nové generace (NGS - next generation sequencing) umožňují vyšetření většiny genetických a chromosomálních aberací relevantních pro integrovanou diagnostiku v jedné eseji. Metylační profilování představuje novou diagnostickou metodiku nezávislou na histologii, nezbytnou pro klasifikaci některých nádorových jednotek CNS.

Přehled difúzních gliomů dle WHO 2021	**Molekulárně-genetické alterace/markery**
Adultní typy difúzních gliomů	
Astrocytom, IDH-mutovaný	*IDH1/2, ATRX, TP53, CDKN2A/B*
Oligodendrogliom, IDH-mutovaný s kodelecí 1p/19q	*IDH1/2*, kodelece *1p/19q, CDKN2A/B*
Glioblastom, IDH-wildtype	Amplifikace *EGFR*, mutace promotoru *TERT*, 7+/10-, metylace promotoru *MGMT*, *BRAF V600E*
Pediatrické typy difúzních low-grade gliomů	
Difúzní astrocytom, MYB- nebo MYBL1-alterovaný	Alterace MYB, MYBL1
Angiocentrický gliom	Alterace MYB
Polymorfní low-grade neuroepiteliální tumor mladých	-
Difúzní low-grade gliom, MAPK pathway-alterovaný	Alterace MAPK kaskády *BRAF V600E* *FGFR1* alterace Nekanonické *BRAF* mutace
Pediatrické typy difúzních high-grade gliomů	
Difúzní středočarový gliom, H3 K27-alterovaný	H3 K27me3 *H3 K27M* Mutace/amplifikace *EGFR* Overexprese *EZHIP* *TP53*
Difúzní hemisferický gliom, H3 G34-mutovaný	*H3.3 G34V* *H3.3 G34R* *TP53* *ATRX*
Difúzní high-grade gliom pediatrického typu, H3-wildtype a IDH-wildtype	Alterace *EGFR* Alterace *PDGFRA* *MYCN* amplifikace
Hemisférický gliom infantilního typu	Fúze genů *NTRK*, *ROS1*, *MET1* a *ALK*

diagnostické markery – bílé, prognostické markery – červené, prediktivní markery - zeleně

7 Léčba dle klinického stadia:

Obecné zásady

Základním léčebným přístupem u většiny mozkových nádorů je ***neurochirurgický zákrok***. V optimálním případě úplná resekce tumoru, bez poškození funkčně důležitých oblastí mozku. Parciální výkon má vždy horší léčebné výsledky. Inoperabilní mozkový nádor je nutno histologicky verifikovat, minimálně stereotaktickou biopsií. Bezpečnost radikální

operace je zvýšena při použití nových technologií - funkční magnetická rezonance (fMR) prováděná během výkonu, navigace, peroperační elektrofyziologie, fluorescence a traktografie. U nádorů lokalizovaných v řečové oblasti lze také využít techniky s probuzením nemocného během operace se sledováním řeči (awake surgery).

Léčebná strategie, zvláště pooperační a léčba recidiv, musí být určena **multidisciplinárním týmem,** zpravidla ve složení - neurochirurg, radiační a klinický onkolog, radiodiagnostik, neurolog a patolog.

Zvláště role patologa nabývá na významu a to nejen kvůli nové WHO klasifikaci z roku 2021, ale i z důvodu testování mutačního profilu nádoru při případnou individuální cílenou léčbu. Pooperační léčba mozkových nádorů je stále založena především na radioterapii, u některých histologických jednotek hraje významnou roli i chemoterapie. Ve vybraných případech je stran radioprotekce kritických struktur zvažována protonová terapie.

7.1 HIGH-GRADE ASTROCYTOMY A OLIGODENDROGLIOMY

V této části bude uvedena pooperační léčba nejčastějších high-grade gliomů: astrocytom IDH-mutovaný G3 a G4, glioblastom IDH-wildtype G4, oligodendrogliom IDH-mutovaný s kodelecí 1p/19q G3. Jedná se o vysoce maligní tumory s infiltrativním růstem. Pediatrické high-grade gliomy (difúzní středočarový gliom, H3 K27M-alterovaný; difúzní hemisférický gliom, H3 G34-mutovaný; difúzní high-grade gliom pediatrického typu, H3-wildtype, IDH-wildtype; hemisferický gliom infantilního typu) se léčí jako glioblastomy, viz níže. Při nejasnostech je vhodná konzultace s dětskými onkology.

Pooperační léčba

Pooperační léčba high-grade gliomů je založená na radioterapii a chemoterapii. K základním klinickým příznivým prognostickým faktorům nejčastějšího high-grade gliomu u dospělých – glioblastomu stále patří makroskopicky totální resekční výkon, věk pod 50 let, ECOG PS 0-1. K pozitivním molekulárním prognostickým faktorům u gliomů obecně řadíme: mutaci genu pro izocitrátdehydrogenázu (IDH 1 a 2), metylaci promotoru genu pro O6-metylguanin-DNA metyltransferázu (MGMT), kodeleci 1p/19q. Negativním prognostickým faktorem je přítomnost genové mutace H3-K27M (výskyt u středočarových gliomů). Jejich znalost je důležitá ke stanovení optimálního léčebného postupu (viz léčebné algoritmy). Cílená (biologická) léčba zatím není mimo klinické studie standardně indikována. Její zařazení bude podmíněno pozitivními výsledky z velkých randomizovaných klinických studií nebo na základě doporučení specialistů „multioborového tumor boardu“ dle nálezů z individuálního genetického testování. Indikace bevacizumabu u rekurentních high-grade gliomů je sporná, dosud nebyl jednoznačně prokázán benefit v prodloužení celkového přežití ve srovnání s klasickou chemoterapií.

Radioterapie

Radioterapie má v léčbě nádorů centrální nervové soustavy nezastupitelnou roli. Zvláště po nekompletně provedených resekcích významně zlepšuje léčebné výsledky.

Pokud je stav nemocného odpovídající (KI 70% a více) je zpravidla aplikována dávka záření 54-60 Gy, 5x1,8-2,0 Gy/týden, v délce šesti týdnů. Celkovou dávku záření je nutno upravit s ohledem na velikost ozařovaného objemu (plánovací cílový objem, PTV) a podle dávek na kritické orgány. Při eskalaci dávky nad 60 Gy či při použití hyperfrakcionace (ozařování 2x denně) nebylo jednoznačně prokázáno prodloužení přežití, tyto režimy mají vyšší toxicitu (jejich indikaci je nutno zvažovat individuálně). Existuje několik praktických postupů v plánování a realizaci radioterapie, jejichž popis je nad rámec tohoto textu. Randomizované studie porovnávající tyto jednotlivé postupy nejsou k dispozici. Příkladem je strategie stanovení cílových objemů. Mezi všeobecně uznávané postupy patří radioterapie dle RTOG (tzv. na dva cílové objemy, se zmenšením cílového objemu po 46 Gy a pokračováním v radioterapii na menší cílový objem do celkové dávky 60 Gy) a dle EORTC (tzv. na jeden cílový objem, do celkové dávky 60 Gy). Dalším příkladem je ozáření klasickou 3D- konformní radioterapií vs. radioterapie s modulovanou intenzitou svazku (IMRT).

U pacientů se závažnými interkurentními chorobami, v horším celkovém stavu, KI 60-70% se provádí radioterapie na oblast lůžka tumoru nebo na vlastní nádor v akcelerovaném režimu - dávka a frakcionace je volena individuálně (14-16 x 2,5 Gy, 10-12x 3,0 Gy, 10x3,4 Gy, 5 x 5,0 Gy, 5 x 4,0 Gy).

Chemoterapie

Chemoterapie má dnes významné postavení v léčbě high-grade gliomů a to jak v pooperační (adjuvantní) indikaci, tak i v léčbě recidiv. Dle WHO klasifikace z roku 2016 a 2021 je u oligodendrogliomů genotyp nadřazen nad fenotypem. IDH mutované gliomy s kodelecí 1p/19q jsou klasifikovány jako oligodendrogliomy i v případě oligoastrocytární či nejednoznačné morfologie. Pokud není přítomna kodelece 1p/19q, je nutno na gliom pohlížet jako na astrocytom a tak jej také léčit.

High-grade gliomy - G3 a G4

a) Oligodendrogliom IDH-mutovaný s kodelecí 1p/19q, WHO G3

U pacientů s oligodendroliomem G3 je po operaci indikována radioterapie a chemoterapie v režimu PCV - prokarbazin, lomustin, vinkristin (studie EORTC 26951, RTOG 9402). Preferováno je 6 cyklů PCV po radioterapii (lepší tolerance než 4× PCV před RT). Náhradu tohoto postupu za konkomitantní chemoradioterapii a adjuvantní chemoterapii s temozolomidem (Stuppův režim) řeší studie CODEL. I když nejsou k dispozici finální výsledky studie, režim s adjuvantním temozolomidem (s/bez konkomitantního podání) je dnes akceptovanou variantou pro pacienty nevhodné pro režim PCV nebo při jeho nedostupnosti (prokarbazin, lomustin). Samotná radioterapie je vhodná jen u pacientů neschopných následné chemoterapie (KI < 60%).

Možnosti pooperační léčby:

- *radioterapie + (neo)adjuvantní chemoterapie s PCV (1) – studie EORTC 26951,*
- *konkomitantní chemoradioterapie a adjuvantní chemoterapie s temozolomidem) (2A) – studie CODEL,*
- *radioterapie (KI < 60 %) (2A).*

b) Astrocytom IDH-mutovaný, WHO G3 a G4

Dle dosavadních výsledků studie 3. fáze CATNON u anaplastických astrocytomů G3 bylo potvrzeno prodloužení celkového přežití v rameni s adjuvantní chemoterapií (12 cyklů TMZ) po provedené radioterapii. Pozitivní efekt adjuvantní chemoterapie s temozolomidem byl prokázán jen u IDH mutovaných astrocytomů G3. Vliv konkomitantní chemoterapie s temozolomidem v průběhu radioterapie na celkové přežití zatím nebyl potvrzen, čeká se na finální analýzu a delší follow-up. U astrocytomů G4 není dnes jednoznačný konsensus stran konkomitantní fáze Stuppova režimu. Vzhledem k absenci dat z klinických studií je zatím vhodné zvažovat plný Stuppův režim.

Pro pacienty neschopné kombinace radioterapie a chemoterapie je možno indikovat samotnou radioterapii nebo samotnou chemoterapii (studie 3. fáze - NOA-04).

Možnosti pooperační léčby:

- *radioterapie + adjuvantní temozolomid (12x) (1) – studie CATNON,*
- *konkomitantní chemoradioterapie a adjuvantní chemoterapie s temozolomidem (2A)*,*
- *radioterapie (KI < 60 %) (2A),*
- *chemoterapie temozolomid při metylaci MGMT (KI < 60 %) (2B).*

**Indikaci Stuppova režimu zvážit u astrocytomu G4 (dříve označovaný jako sekundární glioblastom).*

c) Glioblastom IDH-wildtype, WHO G4

Pacienti < 70 let

Standardním postupem je pooperační konkomitantní chemoradioterapie s temozolomidem s následným podáním 6 cyklů temozolomidu v 28 denním intervalu. Tento postup je podložen výsledky klinické studie 3. fáze z roku 2005 (EORTC 26981 - Stupp a kol.). Podání více jak 6 cyklů adjuvantního TMZ nemá vliv na celkové přežití, může ale prodloužit čas bez progrese onemocnění (více u pacientů s metylací promotoru MGMT). V indikovaných případech, u pacientů se supratentoriálním glioblastomem po totální či téměř totální resekci po dokončení standardní chemoradioterapie, kdy není progrese na prvním kontrolním MR vyšetření a pacient je ve výborném klinickém stavu, lze zvážit na specializovaném pracovišti léčbu s přístrojem Optune - TTF (Tumor Treating Fields) v kombinaci s adjuvantní chemoterapií s temozolomidem. Léčba s TTF probíhá do progrese onemocnění. Aktuálně o úhradě léčby s TTF probíhají jednání, proto zatím nelze považovat TTF za standardně dostupnou léčebnou metodu v ČR.

U pacientů nad 65 let v hraničním klinickém stavu s metylací promotoru MGMT lze indikovat šetrnější Perryho režim (modifikovaný Stuppův režim) s 3-týdenní hypofrakcionovanou radioterapií (40 Gy/15 fr) s konkomitantním a adjuvantním temozolomidem (EORTC 26062-22061).

Větší benefit z chemoterapie s alkylačním účinkem lze očekávat u pacientů s přítomnou metylací promotoru MGMT. U těchto pacientů se vyskytuje i vyšší procento “pseudoprogresí” (20-30%) - enhancement v MR a CT obrazu na základě nekrózy nádoru, postradiačního zánětu v okolí a poškození endotelu cév (změna permeability). Pseudoprogrese se

nejčastěji objevuje do 3 měsíců po ukončení konkomitantní chemoradioterapie a často nebývá doprovázena klinickým zhoršením stavu. Pokud nejsou splněna kritéria jasné progrese, mělo by se pokračovat v adjuvantním podávání temozolomidu (kritéria RANO).

U pacientů léčených konkomitantní chemoradioterapií bylo v pilotní studii zjištěno zvýšené riziko vzniku pneumonie způsobené Pneumocystis carinii. Proto je nutné posoudit uvedené riziko u každého pacienta, zvláště má-li také současně nasazenu antiedematózní terapii s kortikoidy a nižší hodnoty leukocytů (lymfocytů <0,5x109/l). U těchto rizikových pacientů je vhodné zvážit profylaxi pneumonie způsobené Pneumocystis carinii aplikací kombinace sulfamethoxazolu a trimethoprimu (např. Biseptol tbl, Cotrimoxazol tbl., Sumetrolin tbl. aj.) nebo inhalací pentamidinu (v ČR nyní k dispozici v rámci specifického léčebného programu, jinak na zvláštní dovoz)

Možnosti pooperační léčby:

- *konkomitantní chemoradioterapie a adjuvantní chemoterapie s temozolomidem (Stuppův režim)(úroveň důkazů 1) – studie EORTC 26981,*
- *konkomitantní chemoradioterapie a adjuvantní chemoterapie s temozolomidem (Stuppův režim) + TTF (vysoce individuálně, specializované pracoviště) – studie EF-14,*
- *hypofrakcionovaná radioterapie (15 frakcí) s konkomitantním a adjuvantním temozolomidem u pacientů ≥ 65 let (Perryho režim, při vyšším riziku standardního Stuppova režimu) – studie EORTC 26062,*
- *hypofrakcionovaná radioterapie (u pacientů s KI < 70 %).*

Pacienti ≥ 70 let

Léčebný postup u pacientů **≥** 70 (65) let by měl být stanoven dle stavu metylace promotoru MGMT a dle celkového stavu. U pacientů s absencí metylace promotoru MGMT je zpravidla indikována samotná pooperační radioterapie, vhodné zvážit šetrnější stejně účinné hypofrakcionované režimy (30-36 Gy v 10-12 frakcích, např. 10x3,4 Gy, nebo 40-42 Gy v 15-16 frakcích). Pro pacienty s metylací promotoru MGMT volíme mezi hypofrakcionovanou 3týdenní radioterapií s konkomitantním a adjuvantním temozolomidem (Perryho režim, studie EORTC 26062) nebo samotnou chemoterapií s temozolomidem (studie 3. fáze NOA-08 a Nordic trial). Pokud pacient není vhodný k chemoterapii, tak indikujeme hypofrakcionovanou radioterapii.

Možnosti pooperační léčby:

- *hypofrakcionovaná radioterapie s konkomitantním a adjuvantním temozolomidem u pacientů **≥** 70 (65) let (při metylaci promotoru MGMT) - studie EORTC 26062,*
- *chemoterapie s temozolomidem (při metylaci promotoru MGMT) – studie NOA-08, Nordic Trial,*
- *hypofrakcionovaná radioterapie (nepřítomnost metylace promotoru MGMT, pacient nevhodný pro chemoterapii).*

Léčebný algoritmus gliálních nádorů mozku dle molekulárních markerů (upraveno dle EANO guidelines 2021 a WHO klasifikace 2021)

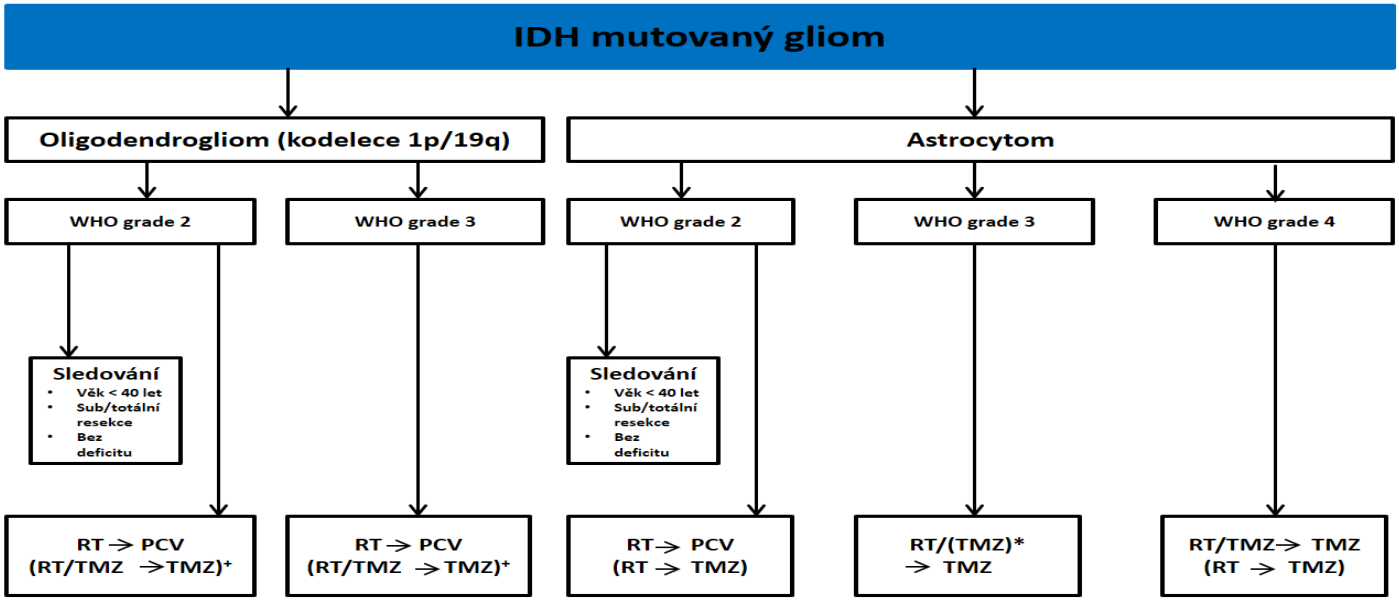

*benefit konkomitantního temozolomidu zatím nebyl prokázán, čeká se na finální analýzu studie CATNON a delší follow-up, standardně dnes konkomitantní TMZ nepodávat
+efektivitu RT s konkomitantním a adjuvantním temozolomidem zkoumá studie CODEL, režim možno zvážit při nedostupnosti či nepřijatelné toxicitě režimu PCV

Léčba při progresi nebo rekurenci – dle KPS, neurologického deficitu, předchozí léčby, charakteru a velikosti recidivy
- Reoperace, reiradiace, paliativní chemoterapie s alkylačními cytostatiky, experimentální léčba v rámci klinické studie

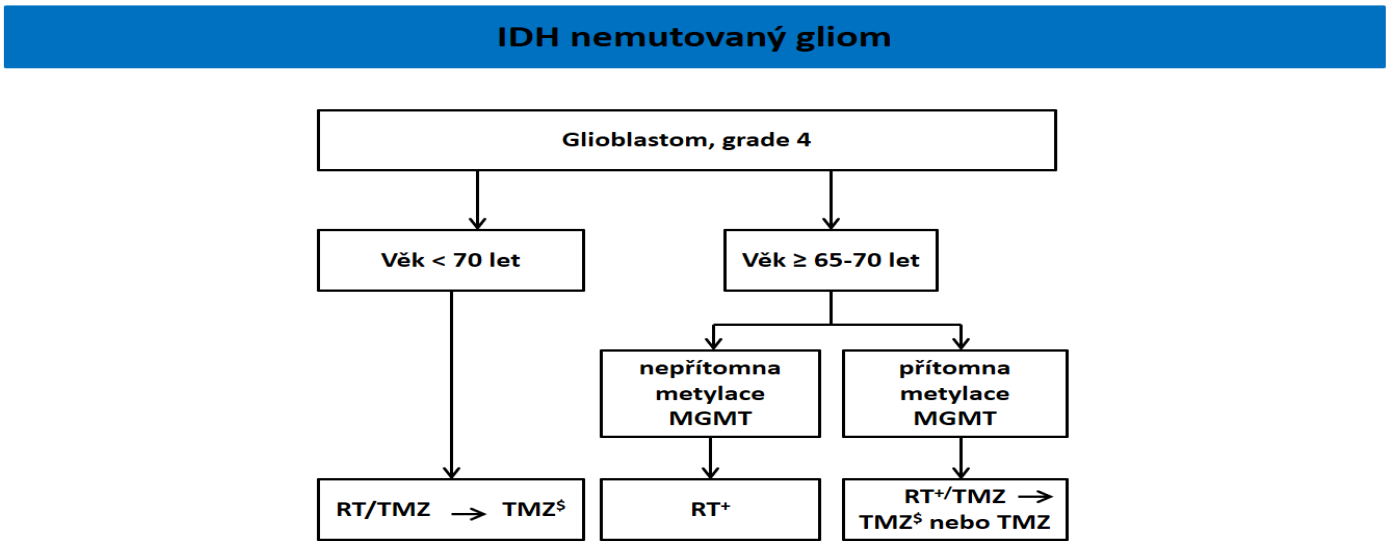

*astrocytom WHO grade 2 a 3 je dle nové WHO klasifikace 2021 při molekulárních znacích: IDH-wt, TERT mutace, EGFR amplifikace, kombinovaná chromozomální aberace - trisomie 7. a monosomie 10. chromozomu považován za glioblastom - zvážit Stuppův režim
+ zvážit hypofrakcionační RT režim
$TTF (Tumor Treating Fields - systém Optune) v kombinaci s adjuvantní chemoterapií s temozolomidem lze zvážit u dospělých pacientů s nově diagnostikovaným supratentoriálním glioblastomem bez progrese po provedené konkomitantní chemoradioterapii

Léčba při progresi nebo rekurenci – dle KPS, neurologického deficitu, předchozí léčby, charakteru a velikosti recidivy
- Reoperace, reiradiace, paliativní chemoterapie s alkylačními cytostatiky, experimentální léčba v rámci klinické studie

Léčba recidivy/progrese

Při recidivě onemocnění se volí postup dle věku, celkového stavu, primární histologie, předchozí odpovědi na léčbu, doby od původní diagnózy a rozsahu recidivy (nejlépe při týmové multidisciplinární rozvaze). Na prvním místě je zvažována chirurgie, u inoperabilních recidiv se zvažuje systémová terapie či případná reiradiace, u rozsáhlých onemocnění je doporučen symptomatický postup bez protinádorové terapie.

Paliativní radioterapie

Indikaci reiradiace je třeba individuálně a pečlivě zvážit. Důležité je, v jaké oblasti recidiva vznikla, jaký je celkový stav pacienta, jaká byla předchozí aplikovaná dávka záření a jakou dávku z předchozí radioterapie obdržela oblast mozku se současnou recidivou, kritické orgány a struktury.

Dávka a frakcionace je volena individuálně. Z možností léčby zářením lze uvést:

- zevní standardní radioterapie, event. IMRT nebo speciální IMRT techniky (např. Non-koplanární IMAT intensity-modulated multiple arc therapy) v dávce 16-20 x 2,0 Gy
- radiochirurgie (SRS) - u pacientů s KI ≥70%, recidiva do velikosti 3 cm, dávka dle předchozí radioterapie 15-20 Gy, vysoké nároky na přesnost nastavení s využitím speciálních fixačních systémů
- stereotaktická frakcionovaná radioterapie (SRT) - pacienti s KI ≥70%, tumor do 4 cm, fixace ve speciální masce, dávka individuálně dle předchozí radioterapie 5x5 Gy, 5x6 Gy, 5x4 Gy, 10 x 3,4 Gy.
- některé retrospektivní studie popisují benefit reiradiace indikované ihned po reoperaci, především u starších pacientů nad 50 let, u glioblastomů bez metylace promotoru MGMT. Jde o příklad individuálního léčebného postupu u selektovaných pacientů.

Paliativní chemoterapie

Paliativní chemoterapie se uplatňuje v léčbě rekurencí nebo progrese reziduálních nálezů. Aplikuje se zpravidla temozolomid, ve druhé linii pak deriváty nitrosourey (nejčastěji lomustin v monoterapii), případně režimy s platinovými deriváty a cyklofosfamidem. Efekt paliativní chemoterapie bývá u většiny případů krátkodobý, řádově měsíce. Cílená léčba se mimo klinické studie standardně nepoužívá. V západních zemích Evropy a USA se u recidivujících high-grade gliomů používá bevacizumab (off-label indikace v EU). Jeho vliv na prodloužení celkového přežití ve srovnání s chemoterapií dosud nebyl prokázán a to ani v analýzách jednotlivých podskupin pacientů. Velmi důležitou roli má také podpůrná léčba.

Sledování po léčbě (follow-up)

a) Klinické kontroly: nejsou-li komplikace, následuje první kontrola na ambulanci onkologie a neurologie jeden měsíc po skončení léčby ke zhodnocení odeznívajících akutních vedlejších účinků léčby. Dále pak probíhají kontroly neurologem a radioterapeutem/onkologem v prvních 2-3 letech v intervalech po 3 měsících. V období 3 a více let po léčbě následují onkologické a neurologické kontroly v intervalech 4-6 měsíců. Kontroly v neurochirurgické ambulanci probíhají fakultativně, dle zvyklostí pracoviště.

b) Zobrazovací vyšetření: MR kontroly po 3 měsících v prvních 2-3 letech po léčbě. Poté je vhodná kontrola každých 6 měsíců do 5 let po léčbě, dále á 6-12 měsíců. První MR vyšetření po ukončení konkomitantní chemoradioterapie je doporučováno v odstupu min. 1-2 měsíců s vědomím zvýšeného rizika výskytu tzv. pseudoprogrese. Podle klinického stavu a event. záchvatových projevů je prováděno EEG vyšetření, obvykle po 6 měsících. V indikovaných případech možno zvážit 18F-FLT PET, MR spektroskopii.

c) Laboratoř: Při kortikoterapii se sleduje hladina glykémie a draslíku, při chemoterapii navíc jaterní testy, funkce ledvin a KO+diff., při antiepileptické terapii hladina antiepileptik v séru (neurologická ambulance).

7.2 LOW-GRADE ASTROCYTOMY A OLIGODENDROGLIOMY

Jednoznačně doporučená strategie léčby low-grade gliomů nebyla doposud definována. Nejdůležitější diagnostickou a léčebnou modalitou je neurochirurgický zákrok. Cílem chirurgie je odběr vzorku ke stanovení přesné diagnózy, gradingu a molekulárních biomarkerů. Kompletní resekce tumoru může snížit riziko budoucí maligní transformace. V současné době je standardem léčby nízce maligních gliomů pokus o kompletní resekci vedený v zásadách „maximálně bezpečné resekce“, tedy takové operace, která nevyvolá neurologický deficit a nevede ke zhoršení kvality života.

Pilocytický astrocytom, pleomorfní xantoastrocytom, gangliogliom

Vzhledem k biologické povaze se ve většině případů jedná o tumor řešitelný chirurgicky. Po kompletní resekci pilocytického astrocytomu je dlouhodobé přežití až 90% a adjuvantní radioterapie není indikována. V případě inkompletní resekce je desetileté přežití udáváno mezi 70% až 80% a ve většině případů je indikováno bedlivé sledování. Úloha pooperační radioterapie je nejasná.

Pooperační radioterapie „okamžitá“ je indikována jen zřídka. Lze ji zvážit v individuálních případech v závislosti na uložení, rozsahu rezidua tumoru, na možnosti provedení reoperace, či možnostech sledování. RT může být indikována v případě zjevné progrese způsobující neurologické symptomy, při chirurgicky neřešitelném stavu.

Pokud bývá radioterapie u pilocytického astrocytomu indikována, jde většinou o radioterapii „odloženou“, v případě zjištění inoperabilní recidivy. Dávka se pohybuje obvykle mezi 45 až 54 Gy (1,8 až 2 Gy na frakci).

Další možností je použití radiochirurgie.

Pro zvýšený výskyt mutace onkogenu BRAF V600 provádět molekulárně-genetické testování, při pozitivitě je možná cílená léčba s BRAF + MEK inhibitory.

Nepilocytické/difuzní infiltrativní gliomy G2

Z histologického pohledu tvoří značně rozsáhlou skupinu tumorů. Mohou být původem z astroglie nebo z oligodendroglie.

Mají invazivně - infiltrativní chování, jsou špatně ohraničené vůči okolní tkáni, mohou se chovat agresivně a často přecházet do maligní varianty, tedy do *high-grade* gliomů (během pěti let se anaplasticky transformuje přibližně polovina těchto tumorů).

Medián přežití tohoto onemocnění se pohybuje v širokém rozmezí mezi 5 až 10 lety, někdy i více a závisí na prognostických faktorech jako např. na věku pacienta, histologii, velikosti tumoru, deficitu neurologických funkcí v době stanovení diagnózy.

Základní podmínkou pro diagnózu low-grade gliomu je morfologický obraz a přítomnost mutace genu IDH 1/2, která je prokázána imunohistochemicky nebo genovým sekvenováním (cca 10% mutací u IDH negativních tumorů dle imunohistochemie). U oligodendrogliomu musí být navíc prokázána i kodelece 1p/19q. Se zavedením nové verze WHO klasifikace z roku 2021 (5. edice) dochází k významným změnám. Na základě průkazu molekulárních biomarkerů se přesouvají některé sporné jednotky morfologicky vyhlížejících adultních low-grade gliomů mezi high-grade gliomy a měly by takto být léčeny. Genotyp je tak nadřazen nad fenotypem.

- *Pokud je u adultních IDH mutovaných astrocytomů (s absencí nekróz a mikrovaskulárních proliferátů) prokázána homozygotní delece CDKN2A/B, pak se jedná o high-grade gliom. Přítomnost homozygotní delece CDKN2A/B je molekulární marker pro astrocytom IDH-mutovaný, WHO grade 4.*
- *Pokud není u adultního astrocytárního gliomu prokázána mutace genu IDH (imunohistochemicky a genovým sekvenováním) a je přítomen další molekulární marker jako mutace genu TERT, amplifikace genu EGFR, kombinovaná chromozomální aberace – trisomie 7. a monosomie 10. chromozomu, pak se jedná o glioblastom IDH-wildtype.*

Pooperační léčba

Indikace pooperační léčby u adultních low-grade gliomů je plná kontroverzí. Problematická je především obtížná aplikace výsledků z proběhlých klinických studií (odlišná definice „high-risk“ pacientů, omezené znalosti molekulárních markerů historických souborů, dlouhý follow-up, rychlý vývoj diagnostických a léčebných metod).

<u>Pooperační radioterapie</u>

Rozhodnutí o aplikaci pooperační radioterapie u *low-grade* gliomů je rovněž nevyřešenou otázkou. Kontroverzní je především správné načasování radioterapie. Radioterapie může být zahájena „okamžitě“ po chirurgickém zákroku nebo může být „odložena“ a zahájena až v případě progrese či recidivy nebo zhoršení klinických potíží.

Odložená RT versus časná RT nemá dle randomizované klinické studie EORTC 22845 (tzv. „Non-Believers Trial“) významný rozdíl v celkovém přežití, i když časná RT signifikantně prodlužuje čas bez progrese onemocnění (PFS – progression free survival). Bohužel tato studie nehodnotila kvalitu života pacientů, nelze tedy posoudit, co ovlivňuje kvalitu

života a kognitivní funkce více, zda brzká radioterapie nebo brzká progrese. Objektivně zhodnotit vliv samotné progrese nádoru na kognitivní funkce má za úkol observační studie RTOG 0925.

Po subtotální resekci nebo u inoperabilních tumorů a špatně farmakologicky kontrolované neurologické symptomatologii je indikováno „okamžité“ ozáření.

U asymptomatických pacientů lze se zahájením radioterapie vyčkávat (při kontrolované epilepsii je indikace radioterapie kontroverzní). U pacientů starších 40 let se ozáření obvykle doporučuje – riziko brzkého přechodu do high-grade gliomu.

Volba sledování a odklad radioterapie až na dobu případné progrese či recidivy je možná u vybraných pacientů s příznivými prognostickými faktory:

- při totální resekci, věku <40 let, nízkém riziku (<3 nepříznivé prognostické faktory),
- lze zvážit u inkompletní resekce nebo biopsie u tumorů malé velikosti a nepřítomných symptomech

Volba okamžité pooperační radioterapie:

- při inkompletní resekci nebo biopsii, věku ≥40 let nebo přítomných symptomech (včetně nekontrolované epilepsie),
- při totální resekci a vysokém riziku (≥3 nepříznivé prognostické faktory).

Nepříznivými prognostickými faktory jsou: věk ≥40 let, geneticky čistý astrocytom, velikost tumoru ≥6 cm, tumor překračující střední čáru, neurologický deficit přítomný před operací. Pacienti s nízkým rizikem (low-risk) mají 0-2 nepříznivé prognostické faktory.

- Pacienti s vysokým rizikem (high-risk) mají 3-5 nepříznivých prognostických faktorů.

Ve světle publikovaných výsledků studie RTOG 9802 by měla být pacientům splňujícím inclusion kriteria této studie (blíže také viz níže) alespoň nabídnuta možnost konzultace adjuvantní onkologické terapie.

Frakcionace a dávka radioterapie

Standardní dávka používaná u nízce maligních gliomů se pohybuje v rozmezí 45 až 54 Gy při 1,8-2,0 Gy na frakci. Zpravidla doporučená dávka je 54 Gy, 5 x 1,8 Gy/týden.

Eskalace dávky nepřináší zlepšení výsledků. Srovnáním dávky pooperační radioterapie u nízkostupňových gliomů se zabývala studie EORTC 22844 (tzv. „Believers Trial“) srovnávající 45 vs. 59,4 Gy, kdy vyšší dávka nevedla k lepšímu přežití, naopak způsobovala vyšší únavu a emoční labilitu. Dle poznatků ze studií fáze I použití technik stereotaktické radioterapie event. radiochirurgie neprokázalo výhodu, mohou se však uplatnit při léčbě recidiv nebo u vybraných případů.

<u>Pooperační chemoterapie</u>

Indikace adjuvantní chemoterapie byla u low-grade gliomů dlouho nejasná. Dominantní postavení měla samotná radioterapie a chemoterapie byla užívána až k paliativní léčbě recidivy nebo progrese onemocnění. Ke změně dochází po zveřejnění výsledků studie 3. fáze RTOG 9802. Podání 6 cyklů adjuvantní chemoterapie v režimu PCV po proběhlé radioterapii u high-risk pacientů (18-39 let po neradikální resekci, nebo 40 a více roků po jakékoliv resekci) vedlo k signifikantnímu prodloužení času bez progrese onemocnění i celkového přežití. Pokud není možno podat režim PCV (vysoké riziko toxicity, nedostupnost cytostatik), lze jako alternativu použít temozolomid. U high-risk low-grade oligodendrogliomů je zatím obecně akceptován režim s konkomitantní chemoradioterapií a adjuvantní chemoterapií s temozolomidem dle Stuppa, i když klinická studie srovnávající Stuppův režim s radioterapií a následným podáním 6 cyklů PCV ještě běží (studie CODEL). Kontroverzní může být načasování léčby. U high-risk pacientů nevhodných nebo odmítajících chemoterapii volíme jen radioterapii. Samotná chemoterapie (temozolomid) je možnou variantou pro situace, kdy radioterapie není vhodná (např. objemný nádor, odmítnutí pacientem). Její výsledky jsou ale z pohledu dlouhodobé kontroly onemocnění pravděpodobně horší než u radioterapie.

<u>Možnosti pooperační léčby:</u>

- sledování (low-risk skupina) (2A)*,
- adjuvantní radioterapie + chemoterapie (6x PCV) (1) – studie RTOG 9802,

- konkomitantní chemoradioterapie + adjuvantní chemoterapie s temozolomidem (2A) u high-risk oligodendrogliomů (studie CODEL)
- adjuvantní radioterapie + chemoterapie (12x temozolomid) (2A),
- adjuvantní radioterapie (2A),
- adjuvantní chemoterapie (temozolomid) (2B) – studie EORTC 22033.

**Sledování jen u pacienta po sub/totální resekci, < 40 let, neurologicky stabilního nebo asymptomatického a u pacientů s WHO G1 difúzním gliomem pediatrického typu. Difúzní gliomy pediatrického typu jsou všechny IDH-wildtype a dělí se na low-grade a high-grade gliomy. Low-grade difúzní gliomy pediatrického typu mají lepší prognózu než IDH-mutované gliomy adultní.*

Léčba recidivy/progrese

Recidiva low-grade gliomů by měla být řešena chirurgicky s následnou radioterapií +/- chemoterapií. V případě, že byla předchozí radioterapie, je po resekci recidivy vhodné zvážit chemoterapii, zvláště u oligodendrogliomů, které jsou více chemosenzitivní (režimy s temozolomidem, PCV). Při druhé recidivě je doporučena změna chemoterapeutického režimu nebo zvážení reiradiace nebo symptomatická léčba bez protinádorové terapie.

Režimy chemoterapie viz.high-grade gliomy.

Sledování po léčbě (follow-up)

a) **Klinické kontroly**: nejsou-li komplikace, následuje první kontrola na ambulanci onkologie a neurologie jeden měsíc po skončení léčby ke zhodnocení odeznívajících akutních vedlejších účinků léčby. Dále pak probíhají kontroly neurologem v prvních 2 letech v intervalech po 3-4 měsících, onkologem po 6 měsících. V období 3 a více let po léčbě následují kontroly u neurologa po 6 měsících, u onkologa po 6-12 měsících. Kontroly v neurochirurgické ambulanci probíhají fakultativně, dle zvyklostí pracoviště.

b) **Zobrazovací vyšetření**: MR kontroly po 3-6 měsících v prvních 2 letech po léčbě (první vyšetření 3 měsíce po ukončení léčby). Poté je vhodná kontrola každých 6 měsíců do 5 let po léčbě, dále á 6-12 měsíců. Podle klinického stavu a event. záchvatových projevů je prováděno EEG vyšetření, obvykle po 6 měsících. V indikovaných případech je možno zvážit ^{18}F-FLT PET (riziko přechodu do high-grade gliomu).

c) **Laboratoř**: Při kortikoterapii se sleduje hladina glykémie a draslíku, při chemoterapii navíc jaterní testy, funkce ledvin a KO+diff., při antiepileptické terapii hladina antiepileptik v séru (neurologická ambulance).

7.3 EPENDYMOMY

Ependymální tumory jsou v současné době klasifikovány na základě integrované diagnostiky, která kombinuje molekulární charakteristiky, morfologii a anatomickou lokalizaci tumorů – supratentoriální, infratentoriální a spinální. S výjimkou subependymomu WHO G1, který se vyskytuje napříč všemi anatomickými lokalizacemi (s nejvyšším výskytem v infratentoriální lokalizaci, až v 60 % případů), a myxopapilárního ependymomu WHO G2, který je dominantně lokalizován v oblasti filum terminale, ale může se vyskytovat i mimo CNS. Obdobně jako difuzní gliomy i řada diagnostických jednotek mezi ependymomy je definovaná rekurentními molekulárně-genetickými alterace. Mezi supratentoriální ependymomy patří molekulárně definované ZFTA fúze-pozitivní a YAP1 fúze-pozitivní supratentoriální ependymomy. Mezi infratentoriální ependymomy spadají ependymomy zadní jámy skupiny A a ependymomy zadní jámy skupiny B. Spinální ependymomy zahrnují molekulárně definovaný spinální ependymom s amplifikací MYCN.

Součástí stagingu je MR kraniospinální osy a vyšetření mozkomíšního moku. Metastazování se děje hlavně likvorovými cestami, hematogenní šíření je vzácné.

<u>Léčebná strategie</u>

Metodou první volby v léčbě ependymomů je ***chirurgický zákrok vedený dle zásad maximální možné bezpečné resekce***. Subependymomy zpravidla nevyžadují žádnou další onkologickou léčbu. U spinálního myxopapilárního ependymomu je ale doporučována adjuvantní RT s výjimkou případů, kdy je provedena en bloc resekce a je odstraněn nádor i s neporušeným pouzdrem. V případě GTR, ale s porušením pouzdra nebo v případě STR je doporučována lokální RT. V případě průkazu meningeálních metastáz nebo při pozitivitě likvoru pak ozáření kraniospinální osy.

Pooperační radioterapie zlepšuje léčebné výsledky (pětileté přežití zvyšuje z 30 % na 80 %).

V případě dětských intrakraniálních ependymomů grade 2 a 3 je indikována lokální pooperační radioterapie vždy, bez ohledu na přítomnost nebo velikost event. rezidua.

V případě dospělých pacientů se radioterapie indikuje u všech pacientů s grade 3 ependymomem (do 60 Gy) a u pacientů po inkompletní operace grade 2 ependymomu (do 54-59,4 Gy).

Jako minimální se uvádí dávka záření 45 Gy, většinou se doporučuje dávka 54-59,4 Gy.

Kraniospinální ozáření je indikováno vždy při pozitivní cytologii mozkomíšního moku a/nebo při MR nálezu v páteřním kanálu. Na oblast míšního kanálu, s kaudální hranicí ozařovaného pole v úrovni těl obratlů S_{2-3}, a objem celé mozkovny, se doporučuje aplikovat dávku 30-36 Gy s následným boostem na oblast fokální léze. Pooperační ozáření se doporučuje i u *spinální formy ependymomu*. U vysoce maligních forem lokalizovaných v oblasti krční a hrudní páteře se doporučuje individuálně zvážit profylaktické ozáření celé kraniospinální osy (30-36 Gy) a doozáření lůžka tumoru v rozsahu dvou obratlů nad a pod hranicemi nádoru do celkové dávky 45 Gy. U *low-grade* ependymomů se dává přednost lokalizované pooperační radioterapii (50-54 Gy), v případě totální resekce je možné i pečlivé sledování.

Výsledky ***chemoterapie*** u ependymomů nejsou přesvědčivé, nicméně léčebné protokoly standardně chemoterapii v případě recidiv doporučují (např. etoposid, temozolomid, nitrosourea či platinové preparáty).

V případě **recidivy** je na prvním místě zvažována reoperace nebo reiradiace. U pacientů nevhodných pro další lokální léčbu je zvažována chemoterapie, zvláště v případě dobrého celkového stavu.

U dětských pacientů jsou cílové objemy, dávka a frakcionace záření, technika radioterapie určena léčebným protokolem POG či SIOP.

7.4 MENINGEOMY

Meningeomy vyrůstají z mozkových plen a tvoří až 20% primárních mozkových nádorů. Jedná se o pomalu rostoucí nádory.

Zvolená léčebná modalita závisí na symptomatologii, věku, celkovém stavu pacienta, lokalizaci, velikosti nádoru a předchozí léčbě. Prognostické faktory: histologie (grading), nízký mitotický index, proliferační index < 4%, radikalita resekce, lokalizace, KI > 70%, věk > 40.

Léčebná strategie

Ve většině případů je základní léčebnou modalitou ***chirurgická resekce***. Indikována je zejména u pacientů se symptomatickým meningeomem, s výrazným kolaterálním edémem, u nádorů na konvexitě a u mladších pacientů.

Radioterapie umožňuje dosažení nebo zlepšení lokální kontroly.

Primární radioterapie je volena u obtížně chirurgicky řešitelných tumorů spojených s rizikem pooperační morbidity a mortality (meningeomy baze lební, meningeom pochvy zrakového nervu), v léčbě reziduálních, rekurentních tumorů. Stabilizace a zejména regrese ložiska je pozvolná (6-24 měsíců). Pooperační ozáření je indikováno v případě subtotálně exstirpovaných tumorů, zvláště při histologickém nálezu meningiomu WHO G3 a zvažuje se u WHO grade 2 meningeomů.

Radiobiologie – Meningeomy mají nízký poměr a/P; tedy jedná se o pomalu odpovídající tkáň *(„late-responding“)* - stejně jako zdravé tkáně. Z tohoto důvodu je teoretický léčebný efekt frakcionované radioterapie proti radiochirurgii je mnohem nižší.

Dávka při radiochirurgii (SRS) je aplikována do radiograficky přesně definovaného objemu léze s velmi malou dávkou, kterou obdrží zdravé tkáně v okolí.

V případě stereotaktické radioterapie (SRT) je dávka frakcionovaná (5-10 frakcí) a je aplikována na objem tumoru s 5-10 mm lemem. Benigní tumory po léčbě částečně regredují, ale vzácně vymizejí úplně.

Výběr radioterapie

- ***Stereotaktická radiochirurgie*** (SRS) je vhodnou alternativou operačního výkonu. Limitace stereotaktické radiochirurgie (SRS) jsou dány jednorázovou aplikací vysoké dávky - velikostí léze a blízkosti kritických struktur (optické dráhy).

Indikace: tumory menší 3 cm, meningeomy v oblasti kavernózního sinu, meningeomy baze lební, recidivy, rezidua meningeomů.

- ***Frakcionovaná stereotaktická radioterapie*** (SRT) jsou tato omezení zmírněna. SRT je vhodná pro inoperabilní tumory nebo tumory, jejichž resekce by byla zatížena vysokou morbiditou (zrakové dráhy) nebo mortalitou. Také se používá v pooperační léčbě neúplně resekovaných tumorů.

Indikace: větší tumory (4-5 cm) v blízkosti kritických struktur, nemožnost fixace v rámu, např. pro celkový stav či intoleranci.

- Frakcionovaná 3D zevní radioterapie (EBRT)

Indikace: maligní rozsáhlé tumory, špatný stav pacienta.

- Kromě stereotaktických technik ozařování lze využít i další vysoce konformní techniky -

IMRT, Rapid Arc, IMAT (intensity-modulated multiple arc therapy).

Chemoterapie není u meningeomů dostatečně účinná, v minulosti proběhla řada studií s hydroxyureou, výsledky jsou diskutabilní. Podobně jako výsledky studií s interferonem nebo cílenou léčbou (tyrozinkinázové inhibitory).

7.5 Embryonální tumory

Meduloblastom je typický a jeden z nejčastějších nádorů centrální nervové soustavy u nemocných dětského věku, tvoří 10-20% všech mozkových nádorů u pediatrických pacientů. U dospělých pacientů se naopak jedná o vzácné onemocnění. Podle klasifikace nádorů CNS je meduloblastom označován jako embryonální tumor, ale při jeho lokalizaci v zadní jámě se stále užívá termín meduloblastom. Mezi všemi intrakraniálními nádory má meduloblastom největší tendenci k neuroaxiální diseminaci spinální cestou (11-43%). Je však popsána i hematogenní diseminace (míra rizika je 4%) do jater, kostí, kostní dřeně a lymfatických uzlin. Biologicky se však jedná o velmi heterogenní skupinu tumorů, která je v současnosti klasifikovaná na podkladě kombinace molekulárních a morfologických znaků. Současná WHO klasifikace 2021 rozděluje meduloblastom do 4 základních molekulárních skupin zahrnující WNT-aktivovaný, SHH-aktivovaný TP53-wildtype, SHH-aktivovaný TP53-mutovaný a Non-WNT/non-SHH meduloblastom zahrnující skupinu 3 a 4. Tyto molekulárně definované skupiny však lze na základě metylačního a transkripčního profilování dále rozdělit na podskupiny s rozdílnými klinicko-patologickými znaky.

Ostatní embryonální tumory představují heterogenní skupinu nádorů především dětského věku a mohou na rozdíl od meduloblastomu vznikat po celé kraniospinální ose.

Léčebná strategie

Léčba se určuje podle radikality chirurgického výkonu a případné diseminace. Základní metodou je **chirurgický zákrok**, který je doplněn radioterapií samotnou nebo v kombinaci s chemoterapií (vysoké riziko rekurence). Asi u 25% nemocných je v pooperační období ponechán ventrikuloperitoneální shunt.

Radioterapie a chemoterapie je součástí léčebných protokolů, neboť se jedná o radio- a chemosenzitivní nádor. Jako dostačující se uvádí pooperačně aplikovaná dávka 54-55 Gy na oblast zadní jámy lební a 30-36 Gy na oblast kraniospinální osy standardní frakcionací.

U nízce rizikových embryonálních nádorů u dětí se dává přednost nižším dávkám záření na oblast kraniospinální osy (24 Gy).

Vysokodávkovaná chemoterapie s transplantací kostní dřeně u embryonálncíh tumorů patří mezi metody aplikované spíše v rámci klinických studií, které mají za cíl zlepšení léčebných výsledků u těchto nádorů (vhodná konzultace s Klinikou dětské onkologie FDN).

Radioterapie

U dětských pacientů je léčba vedena dle protokolů POG nebo SIOP ve spolupráci s Klinikou dětské onkologie FDN.

Changova klasifikace meduloblastomu

- T1 nádor ve svém největším průměru větší než 3 cm
- T2 nádor ve svém největším průměru větší než 3 cm

- T3a nádor větší než 3 cm s propagací do Sylviova kanálku a/nebo s průnikem do Luschkova otvoru
- T3b nádor větší než 3 cm s propagací do mozkového kmene
- T4 nádor větší než 3 cm s průnikem kraniálně nad Sylviův kanálek a/nebo kaudálně přes foramen magnum (mimo zadní jámu)
- M0 nejsou přítomné známky subarachnoidální nebo hematogenní diseminace
- M1 mikroskopický průkaz nádoru v mozkomíšním moku
- M2 makroskopický průkaz postižení subarachnoideálního prostoru mozku
- M3 makroskopický průkaz postižení subarachnoideálního míšního prostoru
- M4 diseminace mimo cerebrospinální osu

U skupiny **s běžným rizikem rekurence** (reziduální nádor <1,5 cm^2, bez metastáz v páteřním kanálu na MR, cytologicky negativní mozkomíšní mok, absence vzdálené diseminace) je indikována pooperační radioterapie kraniospinální osy (standardní nebo volitelně i redukovaná dávka) nebo konkomitantní chemoradioterapie kraniospinální osy s následnou chemoterapií.

U skupiny **s vysokým rizikem rekurence** (neresekabilní nebo reziduální nádor >1,5 cm^2 nebo metastázy v páteřním kanálu na MR nebo cytologicky pozitivní mozkomíšní mok nebo vzdálená diseminace nebo velkobuněčný/anaplastický meduloblastom nebo supratentoriální embryonální tumor nebo při nalezení mutace TP53) je indikována pooperační konkomitantní chemoradioterapie kraniospinální osy (standardní dávka ozáření) s následnou chemoterapií.

V případě recidivy zvažovat resekční výkon s následnou radioterapií a/nebo chemoterapií nebo high-dose chemoterapií s autologní transplantací PBSC.

Frakcionace a dávka záření

PTV 1 24-30 Gy (25 Gy), 5 x 1,6-1,8 Gy/týden (standardní riziko), 30-36 Gy (30,6 Gy), 5 x 1,6-1,8 Gy (vysoké riziko),

PTV 2 do celkové dávky 54-56 Gy (55,8 Gy), 5x 1,8-2,0 Gy/týden,

Eskalace dávky na oblast reziduálního či inoperabilního tumoru (PTV 3) je indikována individuálně po vzájemné domluvě a ve shodě s léčebnou strategií Kliniky dětské onkologie.

PTV 3 do celkové dávky 60 Gy, 5 x 1,8-2,0 Gy/týden.

Chemoterapie

Systémová terapie je aplikována v rámci protokolů na Klinice dětské onkologie FDN. Příklady kombinací: Modrá kniha (2024)

Adjuvantní chemoterapeutické režimy

režim	dávka (mg/m²)	způsob podání	den	opakování cyklu
vinkristin konkomitantně s RT a následným režimem s DDP/CCNU/VCR				
vinkristin	1,5 (max. 2 mg)	i.v.	1., 8., 15. 22., 29., 36.	konkomitantně s radioterapií
pauza 6 týdnů, následně				
cisplatina	75	i.v.	2.	
CCNU – lomustin	75	p.o.	1.	à 6 týdnů max 8 cyklů
vinkristin	1,5 (max. 2 mg)	i.v.	2., 8., 15.	
DEC režim				
cisplatina	25	i.v.	1.–4.	
etoposid	40	i.v.	1.–4.	
± cyklofosfamid	1000	i.v.	4.	cyklus à 4 týdny max. 8 cyklů

**U dospělých pacientů možno ozařovat bez vinkristinu (horší tolerance ve srovnání s dětskými pacienty).*

7.6 PINEALOCYTOMY A PINEALOBLASTOMY

U nemocných s pinealoblastomy je 10% riziko subarachnoidálního šíření v celé kraniospinální ose. Pinealoblastom je zařazen do skupiny embryonálních tumorů. U mladších pacientů je vyšší riziko spinálního šíření a agresivního lokálního růstu.

Adjuvantní radioterapie (54-60 Gy/5x2,0 Gy/týden) je indikována po subtotální resekci pinealocytomů a po subtotální a totální exstirpaci pinealoblastomu.

Rutinní profylaktické ozáření kraniospinální osy (25-35 Gy) je však kontroverzní otázkou. Plně indikované je u pinealoblastomů při pozitivním cytologickém nálezu z vyšetření mozkomíšního moku nebo v případě nejasného nálezu při MR vyšetření míšního kanálu, v jiných případech se profylaktické ozáření kraniospinální osy zvažuje individuálně.

Plánovací cílový objem (PTV), frakcionace, dávka, technika a plánování jsou obdobné jako u meduloblastomu, embryonálních tumorů. **Adjuvantní chemoterapie** se standardně neužívá.

7.7 GERMINOMY

V pineální oblasti (50-60% případů) a supraselárně (v 30-35%) se občas vyskytují germinální nádory, především germinomy. Histologická skladba těchto germinomů se podobá nádorům gonád.

Významnou vlastností některých germinomů je produkce biochemických tumorozních markerů: alfa-1-fetoproteinu a choriogonadotropinu. Monitorování jejich hladin má velký význam v průběhu léčby i při následném poléčebném sledování.

U germinomů je 10% riziko kraniospinálního šíření. V případě germinomů CNS je zkoušena v klinických studiích i vysokodávkovaná chemoterapie s transplantací kostní dřeně.

Rutinní profylaktické **ozáření kraniospinální osy** (25-35 Gy) je *kontroverzní otázkou*. Plně indikované je při pozitivním cytologickém nálezu z vyšetření mozkomíšního moku nebo v případě nejasného nálezu při MR vyšetření míšního kanálu. Při supraselární lokalizaci germinomu se popisuje vyšší riziko spinálního šíření nemoci (30-37%) než při umístění nádoru v pineální oblasti (6-10% riziko leptomeningeální diseminace).

Indikace adjuvantní radioterapie (46-50 Gy stand. frakcionací) je obdobná jako u pinealocytomů, při určování cílového objemu je vhodné zvážit ozáření celého komorového systému.

Nezbytnou součástí léčby je **chemoterapie**, která má kurativní potenciál. Používají se identické režimy jako v případě germinálních nádorů varlat (režim BEP, EP, VeIP)

7.8 7.8. PLEXUS CHORIOIDEUS TUMORY

Pooperační **radioterapie** se indikuje v případě parciální resekce a u karcinomu plexu. Při pozitivním cytologickém nálezu z mozkomíšního moku a vzhledem k povaze tumoru a jeho lokalizaci je indikováno pooperační ozáření kraniospinální osy; při inoperabilitě tumoru lze individuálně indikovat kurativní radioterapii. Frakcionace, dávka, technika jsou obdobné jako u ependymomu.

Adjuvantní chemoterapie se standardně neužívá.

7.9 KRANIOPHARYNGEOM

Radioterapie je indikována po parciální resekci tumoru nebo v případě recidivujícího nálezu. Plánovací cílový objem (PTV) je určen objemem tumoru s bezpečnostním lemem 1-2 cm (dle zvolené fixace, resp. dle strategie konturování cílového objemu - v některých případech je doporučeno konturování s využitím CTV). Dávka záření standardní frakcionací je limitována tolerančními dávkami kritických orgánů (chiasma opticum, prodloužená mícha) v blízkosti tumoru. Předepsaná dávka 50-54 Gy, 5 x 1,8-2,0 Gy/týden.

Ve vybraných případech u dobře oddiferenciovatelných reziduí při CT či MR vyšetření lze zvážit radiochirurgii, event. stereotaktickou radioterapii (dávky obdobné jako u menigeomů).

Adjuvantní chemoterapie se standardně neužívá.

7.10 NÁDORY HYPOFÝZY – ADENOMY/HYPOFYZÁRNÍ NEUROENDOKRINNÍ TUMORY

V oblasti hypofýzy se vyskytuje řada nádorů. Nejčastěji se v této oblasti jedná o adenomy/hypofyzární neuroendokrinní tumory (PitNET). Adenomy hypofýzy jsou nově dle 5. vydání WHO klasifikace preferovaně označovány jako hypofyzární neuroendokrinní tumory (PitNET) vzhledem k jejich potenciálu k lokální invazi i metastazování, přičemž označení adenom hypofýzy je přípustné. Ty mohou být funkční nebo afunkční.

Funkční PitNET se projevuje řadou symptomů v závislosti na typu secernovaného hormonu. PitNET se může také projevovat expanzivním růstem v oblasti sella turcica a postižením zrakových drah.

Funkční PitNET je nejčastěji řešen medikamentózní léčbou, pokud nehrozí poškození očních drah.

Léčba *afunkčních tumorů* je doménou chirurgie. Mikroadenomy mají průměr do 10 mm, makroadenomy jsou nádory větší než 10 mm.

Prolaktinom

Nejčastějším nádorem, hypofýzy je nádor produkující prolaktin, *prolaktinom*. Základní léčebnou metodou je léčba dopaminovými antagonisty, dále chirurgické odstranění. Radioterapie je využívána při jinak inkurabilních makroprolaktinomech (dávka 45,0-52,2 Gy po 1,8-2,0 Gy).

PitNET hypofýzy

Podle mikrostruktury a imunohistochemických vlastností se dělí do sedmi skupin (laktotropní, somatotropní, kortikotropní, tyreotropní, gonadotropní, nulabuňkové a plurihormonální). Většina hypofyzárních PitNETů roste pomalu a má benigní charakter. Mohou infiltrovat paraselární struktury včetně skeletu.

U invazivně rostoucího PitNET je indikována kombinace chirurgického výkonu a radioterapie.

Hypofyzární karcinomy

Jsou vzácné karcinomy, jejich incidence se udává 0,1-0,2 % z hypofyzárních nádorů a jsou charakterizovány kraniospinální diseminací a/nebo systémovými metastázami. Asi 2/3 z nich jsou hormonálně aktivní. Léčba spočívá v medikamentózní léčbě případně s neurochirurgickým zákrokem, subtotální výkon je doplněn radioterapií. Na afunkční tumory se aplikuje 45,4-50,4 Gy po 1,8 Gy, na funkční 50,4-54,0 Gy po 1,8 Gy; při radiochirurgii 15 (12-20) Gy, resp. 25 (15-30) Gy.

<u>Radioterapie</u>

Indikacemi pro radioterapii v léčbě tumorů hypofýzy jsou především rezidua po operaci, recidivující tumory a případy, kdy je kontraindikováno operační řešení.

Zástava růstu adenomu a normalizace hormonální hypersekrece nastupuje až s určitou latencí.

Vzhledem k blízkosti zrakový nervů a chiasmatu je riziko vzniku radioterapií indukovaného postižení zraku.

Doporučovaná dávka je 45-50,4 Gy, 5 x 1,8 Gy/týden.

V současné době se především používají stereotaktické metody - radiochirurgie a stereotaktická radioterapie

7.11 NEURINOM AKUSTIKU

Neurinom akustiku je benigní nádor mozku, označovaný také jako vestibulární schwannom. Vytváří se ze Schwannových buněk, které tvoří pouzdro vestibulokochleárního nervu. Většinou se vytváří ve vestibulární části tohoto nervu. Může být také lokalizován vně vnitřního zvukovodu nebo v mostomozečkovém koutu. Chirurgická léčba vykazuje výbornou lokální kontrolu. Její indikace a úspěšnost však závisí také na velikosti a uložení neurinomu.

Stereotaktická radioterapie/radiochirurgie je alternativou **chirurgické léčby**. Frakcionovaná stereotaktická radioterapie (SRT) zajišťuje dle dostupných studií stejnou lokální kontrolu jako stereotaktická radiochirurgie (SRS); je zde ale možné snížení rizika nežádoucích účinků ozáření na zdravé tkáně.

Indikace radioterapie

Léčba zářením je indikována primárně u inoperabilního tumoru nebo pooperačně po parciálních výkonech. Je indikována také v případě inoperabilní recidivy - salvage, záchranná.

Radiochirurgie (SRS) je indikována pro malé tumory. Dávky vyšší 13 Gy jsou spojeny s vyšším rizikem postižení okolních struktur, ale dosahují lepších léčebných výsledků (min. dávka se udává 12-14 Gy).

Stereotaktická radioterapie (SRT) vykazuje nižší riziko postižení kritických orgánů (obvykle 5x5 Gy).

Zda zvolit v léčbě neurinomů akustiku jednorázovou léčbu nebo frakcionovanou je závislé na řadě faktorů. U pacientů s větším tumorem, bilaterálním postižením a již přítomnou výraznější sluchovou ztrátou, je vhodnější zvolit stereotaktickou radioterapii. Pacienti s velkým neurinomem utlačující mozkový kmen, jsou indikováni k operačnímu řešení. Pacienti se závažnými interkurentními chorobami a kontraindikací k celkové anestézii jsou indikováni k radioterapii.

7.12 PRIMÁRNÍ LYMFOMY CNS

Neurochirurgický výkon je indikován pouze za účelem histologické verifikace susp. lymfomu. Dominantní postavení v léčbě primárních lymfomů má chemoterapie (high-dose, event. intrathekální při postižení mening) a radioterapie. Intenzita léčby je do určité míry limitována celkovým stavem pacienta. Léčba s chemoterapií probíhá na specializovaném hematoonkologickém pracovišti, s dostupností moderní léčby. Dle aktuální situace je zvažována možnost zařazení pacienta do klinické studie s novými léky.

- U pacientů s KI > 40% je indikována high-dose chemoterapie s metotrexátem +/- radioterapie. Při postižení mening zvážit intrathekální chemoterapii.
- U pacientů s KI ≤ 40% je indikována primárně radioterapie nebo chemoterapie. Při postižení mening zvážit intrathekální chemoterapii.

Obecná doporučení k podpůrné léčbě a symptomatické terapii:

Podpůrná a symptomatická léčba probíhá ve spolupráci s neurologem, lékařem paliativní medicíny, případně praktickým lékařem.

Antiepileptika

- neměla by být nasazována vždy, tzn. preventivně
- nasadit při výskytu epileptického syndromu (v případě edému lze vyčkat na efekt antiedematozní léčby).

Vhodná antiepileptika:

- řada antiepileptik (např. fenytoin, karbamazepin) může indukovat aktivitu jaterních enzymů (cytochrom P450), tím může urychlit metabolismus a vylučování řady léků včetně cytostatik a tak snížit účinnost protinádorové léčby. Proto je vhodnější v případě plánované chemoterapie převést pacienty na antiepileptika, která cytochrom P450 neovlivňují - např. ***levetiracetam (lék první volby), lamotrigin (nevýhoda pomalé titrace)***.

Kortikoidy

K ovlivnění mozkového edému (u tumorů zejména vazogenního) stabilizací endoteliálních buněk a tím i částečné úpravě prostupnosti hematoencefalické bariéry.

Akutně nejlépe manitol a pak dexametazon v denní dávce 16 mg, při poruše vědomí až 32 mg. Při nutnosti chronické medikace snaha o maximální redukci dávky. Podrobně viz kapitola - Vazogenní edém mozku.

Při kortikoterapii trvající déle než dva týdny je nutno kortikoidy vysadit postupně. Při dlouhodobé kortikoterapii a lymfopenii (<0,5x10^9/l) doporučujeme v MOÚ zvážit profylaktické podání Biseptolu tbl. 480 mg 0-0-1 pro die jako prevenci Pneumocystové pneumonie.

Podrobný popis technik radioterapie všech výše uvedených histologických jednotek lze nalézt v knize: Šlampa P. a kol. Radiační onkologie v praxi. Čtvrté aktualizované vydání. MOÚ, 2014, s. 221-250. Pro velký rozsah kapitoly zde záměrně zredukováno.

8 Uvedení odpovědnosti za jednotlivé modality léčby u každého podílejícího se oboru:

- Za neurochirurgii

  prof. MUDr. Martin Smrčka, Ph.D., MBA

  prof. MUDr. Radim Jančálek, Ph.D., MBA

  doc. MUDr. Pavel Fadrus, Ph.D.

  MUDr. Ing. Eduard Neuman, Ph.D.

  MUDr. Soňa Kryštofová
- Za radiační onkologii

  prof. MUDr. Pavel Šlampa, CSc.

  doc. MUDr. Tomáš Kazda, Ph.D.

  MUDr. Petr Pospíšil, Ph.D.

  MUDr. Ludmila Hynková, Ph.D.
- Za klinickou onkologii

  doc. MUDr. Radek Lakomý, Ph.D.

  doc. MUDr. Alexandr Poprach, Ph.D.
- Za neurologii

  MUDr. Ivana Šiková

Chemoterapeutické režimy

Adjuvantní chemoterapeutické režimy (astrocytomy a oligodendrogliomy)

Konkomitantní chemoradioterapie a adjuvantní chemoterapie s temozolomidem (TMZ) – studie EORTC 26981 (Stuppův režim)

TMZ 75 mg/m2, den 1.-42., p.o., po dobu radioterapie (i přes víkendy) a adjuvantní podávání měsíc po ukončení konkomitantní chemoradioterapie.

Radioterapie: 5 x 1,8-2,0 Gy/týden, celková dávka 60 Gy.

V adjuvantní terapii (po ukončení konkomitance CHT/RT):

TMZ 150-200 mg/m2, p.o., den 1.-5., interval 28 dní, celkem 6 cyklů

Konkomitantní chemoradioterapie a adjuvantní chemoterapie s temozolomidem (TMZ) – režim s hypofrakcionovanou radioterapií (pacienti ≥65 let) – studie EORTC 26062 (Perryho režim)

TMZ 75 mg/m2, den 1.-21., p.o., po dobu radioterapie (i přes víkendy) a adjuvantní podávání po ukončení konkomitantní chemoradioterapie.

Radioterapie: 5 x 2,67 Gy/týden, celková dávka 40 Gy (15 frakcí).

V adjuvantní terapii (měsíc po ukončení konkomitance CHT/RT):

TMZ 150-200 mg/m2, p.o., den 1.-5.,interval 28 dní, celkem 6-12 cyklů

Adjuvantní chemoterapie s temozolomidem – studie Nordic, NOA-04 (bez předchozí radioterapie), studie CATNON (po radioterapii, max. 12 cyklů)

TMZ 150-200 mg/m2, p.o., den 1.-5., interval 28 dní, celkem 6-12 cyklů

PCV (oligodendrogliomy) – studie RTOG 9402

prokarbazin 75 mg/m2, p.o., den 8.-21., interval 6 týdnů, 4 cykly před RT

CCNU (lomustin) 130 mg/m2, p.o., den 1.

Vinkristin 1,4 mg/m2 (max. 2 mg), i.v., den 8., 29.

PCV (oligodendrogliomy) – studie EORTC 26951

prokarbazin 60 mg/m2, p.o., den 8.-21., interval 6 týdnů, 6 cyklů po RT

CCNU (lomustin) 110 mg/m2, p.o., den 1.

Vinkristin 1,4 mg/m2 (max. 2 mg), i.v., den 8., 29.

*Podání více jak 6 cyklů adjuvantního TMZ po konkomitantní chemoradioterapii nemá vliv na celkové přežití, může ale prodloužit čas bez progrese onemocnění (více u pacientů s metylací MGMT). Limitující může být toxicita, vhodné individuální posouzení.

Paliativní chemoterapeutické režimy (astrocytomy a oligodendrogliomy)

(volba odlišného režimu od adjuvance)

Temozolomid

Temozolomid 150-200 mg/m2 den 1.-5., interval 28 dní, léčba do progrese

PCV

prokarbazin 60 mg/m2, p.o., den 8.-21., interval 6-8 týdnů, do progrese

CCNU (lomustin) 110 mg/m2, p.o., den 1.

vinkristin 1,4 mg/m2 (max. 2 mg), i.v., den 8., 29.

CCNU v monoterapii

CCNU (lomustin) 110 mg/m2, p.o., den 1. interval 6-8 týdnů, do progrese

Ostatní vysoce paliativní režimy založené na CBDCA, ifosfamidu či etoposidu lze nalézt v Modré knize ČOS, **terapeutické režimy**

1. Doporučení sledování:

Dispenzarizaci provádí radiační a klinický onkolog, neurolog, neurochirurg, případně praktický lékař. Klinické kontroly probíhají ve spolupráci s neurologem (EEG vyš., antiepileptická léčba).

Laboratorní vyšetření: standardně jen při chemoterapii, při kortikoterapii glykémie a kalémie, při antiepileptické terapii dle indikace hladina antiepileptik v séru, dále KO+dif., jaterní

Zdroj: NCCN guidelines v 1.2023, EANO guidelines 2021.

Změna je plně v kompetenci ošetřujícího lékaře!!!

Histologický typ	Klinické kontroly	MR mozku
Low grade gliomy (grade 1 a 2)	á 3-6 měsíců po 5 let, poté 6-12 měsíců	á 3-6 měsíců po 2 roky, poté á 6 měsíců do 5 let, poté á 6-12 měsíců
High grade gliomy (grade 3 a 4)	á 3-4 měsíce po 3 roky, poté á 6 měsíců do 5. roku, poté á 6-12 měsíců	á 3-4 měsíce po 3 roky, poté á 3-6 měsíců do 5. roku, poté á 6-12 měsíců První MR vyšetření za 1-2 měsíce po ukončení radioterapie
Ependymomy	á 3-4 měsíce po 2 roky, poté á 6 měsíců do 5. roku, poté á 6-12 měsíců	á 3-4 měsíce 1. rok, poté á 4-6 měsíců 2. rok, poté á 6-12 měsíců do 5. roku, poté 1x ročně (+ v úvodu MR vyš. páteřního kanálu, pokud byl vstupně postižen, dále dle kliniky)
Meduloblastomy dospělých a supratentoriální embryonální tumory	á 3 měsíce po 2 roky, poté á 6 měsíců do 5. roku, poté 1x ročně	á 3 měsíce po 2 roky, poté á 6 měsíců do 5. roku, poté 1x ročně do 10. roku, poté 1x za rok až 2 roky. (+ v úvodu MR vyš. páteřního kanálu, pokud byl vstupně postižen, dále dle kliniky)

2. Stanovení odpovědné osoby za sledování:

- Za neurochirurgii

  prof. MUDr. Martin Smrčka, Ph.D., MBA

  prof. MUDr. Radim Jančálek, Ph.D., MBA

  doc. MUDr. Pavel Fadrus, Ph.D.

  MUDr. Ing. Eduard Neuman, Ph.D.

  MUDr. Soňa Kryštofová

- Za radiační onkologii

  prof. MUDr. Pavel Šlampa, CSc.

  doc. MUDr. Tomáš Kazda, Ph.D.

MUDr. Petr Pospíšil, Ph.D.

MUDr. Ludmila Hynková, Ph.D.

- Za klinickou onkologii

  doc. MUDr. Radek Lakomý, Ph.D.

  doc. MUDr. Alexandr Poprach, Ph.D.

- Za neurologii

  MUDr. Ivana Šiková

3. Literatura: (včetně citace doporučení odborné společnosti)

1. Stupp R., Mason P., van den Bent M. J. et al. Radiotherapy plus concomitant and adjuvant Temozolomide for Glioblastoma. N Engl J Med 2005; 352(10): 987-996.
2. Malmström A, Gronberg BH, Marosi C, et al. Temozolomide versus standard 6-week radiotherapy versus hypofractionated radiotherapy for patients older than 60 years with glioblastoma: the Nordic randomised, phase 3 trial. Lancet Oncol. 2012;13(9):916-26.
3. Wick W, Platten M, Meisner C, et al. Temozolomide chemotherapy alone versus radiotherapy alone for malignant astrocytoma in the elderly: the NOA-08 randomised, phase 3 trial. Lancet Oncol. 2012;13(7):707-15.
4. Buckner JC, Shaw EG, Pugh SL, et al. Radiation plus procarbazine, CCNU, and vincristine in low-grade glioma. N Engl J Med 2016; 374(14): 1344–55.
5. Baumert BG, Hegi ME, van den Bent MJ, et al. Temozolomide chemotherapy versus radiotherapy in high-risk low-grade glioma (EORTC 22033-26033): a randomised, open-label, phase 3 intergroup study. Lancet Oncol. 2016; 17(11): 1521-32.
6. Wick W, Hartmann C, Engel C, et al. NOA-04 randomized phase III trial of sequential radiochemotherapy of anaplastic glioma with procarbazine, lomustine, and vincristine or temozolomide. J Clin Oncol. 2009; 27(35): 5874–80.
7. Cairncross G, Wang M, Shaw E, et al. Phase III trial of chemoradiotherapy for anaplastic oligodendroglioma: long-term results of RTOG 9402. J Clin Oncol. 2013; 31(3): 337–43.
8. van den Bent MJ, Brandes AA, Taphoorn MJ, et al. Adjuvant procarbazine, lomustine, and vincristine chemotherapy in newly diagnosed anaplastic oligo- dendroglioma: long-term follow-up of EORTC Brain Tumor Group study 26951. J Clin Oncol. 2013; 31(3): 344–50.
9. van den Bent MJ. Practice changing mature results of RTOG study 9802: another positive PCV trial makes adjuvant chemotherapy part of standard of care in low-grade glioma. Neuro Oncol. 2014; 16(12): 1570–4.
10. Fisher BJ, Hu C, Macdonald DR, et al. Phase 2 study of temozolomide-based chemoradiation therapy for high-risk low-grade gliomas: preliminary results of radiation therapy oncology group 0424. Int J Radiat Oncol Biol Phys. 2015; 91(3): 497–504.
11. Wick W, Roth P, Hartmann C, et al. Long-term analysis of the NOA-04 randomized phase III trial of sequential radiochemotherapy of anaplastic glioma with PCV or temozolomide. Neuro Oncol. 2016; 18(11): 1529–37.
12. van den Bent MJ, Afra D, De Witte O, et al. Long term results of EORTC study 22845: a randomized trial on the efficacy of early versus delayed radiation therapy of low-grade astrocytoma and oligodendroglioma in the adult.

Lancet. 2005; 366(9525): 985–90.
13. Cairncross JG, Wang M, Jenkins RB, et al. Benefit from procarbazine, lomustine, and vincristine in oligodendroglial tumors is associated with mutation of IDH. J Clin Oncol. 2014; 32(8): 783–90.
14. Wick W, Meisner C, Hentschel B, et al. Prognostic or predictive value of MGMT promoter methylation in gliomas depends on IDH1 mutation. Neurology 2013; 81(17): 1515–22.
15. Louis DN, Perry A, Reifenberger G, et al. The 2016 World Health Organization Classification of Tumors of the Central Nervous System: a summary. Acta Neuropathol. 2016; 131(6): 803–20.
16. Perry JR, Laperriere N, O'Callaghan CJ, et al. Short-Course Radiation plus Temozolomide in Elderly Patients with Glioblastoma. N Engl J Med. 2017;376(11):1027-1037.
17. Friedrich C, von Bueren AO, von Hoff K, et al. Treatment of adult nonmetastatic medulloblastoma patients according to the paediatric HIT 2000 protocol: a prospective observational multicentre study. Eur J Cancer 2013; 49:893–903.
18. Franceschi E, Bartolotti M, Paccapelo A, et al. Adjuvant chemotherapy in adult medulloblastoma: is it an option for average-risk patients? J Neurooncol 2016; 128:235–240.
19. Stupp R, Taillibert S, Kanner A, et al. Effect of Tumor-Treating Fields Plus Maintenance Temozolomide vs Maintenance Temozolomide Alone on Survival in Patients With Glioblastoma: A Randomized Clinical Trial. JAMA 2017; 318(23): 2306-2316.
20. van den Bent MJ, Baumert B, Erridge SC, et Interim results from the CATNON trial (EORTC study 26053-22054) of treatment with concurrent and adjuvant temozolomide for 1p/19q non-co-deleted anaplastic glioma: a phase 3, randomised, open-label intergroup study. Lancet. 2017; 390(10103): 1645-1653.
21. Weller M, van den Bent M, Tonn JC, et al. European Association for Neuro-Oncology (EANO) guideline on the diagnosis and treatment of adult astrocytic and oligodendroglial gliomas. Lancet Oncol. 2017;18(6):e315-e329.
22. Kalita O, Kramář F, Neumann E, et al. Současný stav léčby anaplastických gliomů v České republice. Cesk Slov Neurol N 2015; 78/111(3): 306-316.
23. Kramář F, Minárik M, Belšánová B, et al. Genetické a epigenetické faktory podmiňující vznik a prognózu mozkových gliomů – souhrn současných poznatků. Cesk Slov Neurol N 2016; 79/112(4): 400-405.
24. Polivka J Jr, Polivka J, Repik T, et al. Co-deletion of 1p/19q as Prognostic and Predictive Biomarker for Patients in West Bohemia with Anaplastic Oligodendroglioma. Anticancer Res. 2016;36(1):471-6.
25. Polívka J Jr, Polívka J, Rohan V, et al. Aktuální pohled na management nízkostupňových gliových nádorů centrálního nervového systému. Cesk Slov Neurol N 2016; 79/112(5): 534-540.
26. Pospíšil P, Kazda T, Šlampa P, et al. Aktuální onkologická léčba high-grade gliomů.Neurol. praxi 2016; 17(5): 287–292.
27. Kazda T, Lakomý R, Poprach A, et al. Kontroverze v pooperační léčbě low-grade gliomů. Klin Onkol. 2017; 30(5): 337– 342.
28. Kazda T, Pospíšil P, Jančálek R, et al. Novinky a trendy v léčbě glioblastomů. Acta medicinae, 2016; 5(8): 9-11.
29. Národní radiologické standardy - radiační onkologie, Věstník MZ ČR, částka 2, 26. 1. 2016 (www.srobf.cz).
30. Lakomý R, Kazda T, Poprach A, et al. Postavení chemoterapie v pooperační léčbě low-grade gliomů. Klin Onkol. 2017; 30(5): 343–348.
31. Šlampa P a kol. Gliomy. Maxdorf Jessenius, Praha, 2013, 191 s.
32. Šlampa P a kol. Radiační onkologie v praxi. Páté aktualizované vydání MOÚ, 2023, s. 230-243.
33. Lakomý R, Kazda T, Šlampa P. Gliomy. Současná diagnostika a léčba. 2. vydání. Maxdorf Jessenius, 2018, 263 s.
34. Modrá kniha České onkologické společnosti, 26. aktualizované vydání. MOÚ, 2020. Dostupné z:
35. Shin JY, Diaz AZ. Utilization and impact of adjuvant therapy in anaplastic oligodendroglioma: an analysis on 1692 patients. J Neurooncol. 2016 Sep;129(3):567-575. doi: 10.1007/s11060-016-2212-z. Epub 2016 Jul 11.
36. Bell EH, Zhang P, Shaw EG, et al. Comprehensive Genomic Analysis in NRG Oncology/RTOG 9802: A Phase III Trial of Radiation Versus Radiation Plus Procar- bazine, Lomustine (CCNU), and Vincristine in High-Risk Low-Grade Glioma. J Clin Oncol. 2020 Oct 10;38(29):3407-3417.
37. Martin J. Van Den Bent, Sara Erridge,et al. Second interim and first molecular analysis of the EORTC randomized

phase III intergroup CATNON trial on con- current and adjuvant temozolomide in anaplastic glioma without 1p/19q codeletion. Journal of Clinical Oncology 2019 37:15_suppl, 2000-2000.
38. Berghoff A, van den Bent M. How I treat anaplastic glioma without 1p/19q codeletion. ESMO Open. 2019;4(Suppl 2):e000534. Published 2019 Aug 20. doi:10.1136/esmoopen-2019-000534
39. Jaeckle KA, Ballman KV, van den Bent M, et al. CODEL: Phase III study of RT, RT + Temozolomide (TMZ), or TMZ for newly-diagnosed 1p/19q Codeleted Oli- godendroglioma. Analysis from the initial study design. Neuro Oncol. 2020 Jul 17:noaa168. doi: 10.1093/neuonc/noaa168.
40. Weller M, van den Bent M, Preusser M. et al. EANO guidelines on the diagnosis and treatment of diffuse gliomas of adulthood. Nat Rev Clin Oncol (2020). https://doi.org/10.1038/s41571-020-00447-z
41. NCCN Clinical Practice Guidelines in Oncology, Central Nervous System Cancers, Version 2.2021.
42. Jaeckle KA, Ballman KV, van den Bent M, et al. CODEL: phase III study of RT, RT + TMZ, or TMZ for newly diagnosed 1p/19q codeleted oligodendroglioma. Analysis from the initial study design. Neuro Oncol. 2021 Mar 25;23(3):457-467.
43. Louis DN, Perry A, Wesseling P, et al. The 2021 WHO Classification of Tumors of the Central Nervous System: a summary. Neuro Oncol. 2021 Aug 2;23(8):1231-1251.
44. Wen PY, Packer RJ. The 2021 WHO Classification of Tumors of the Central Nervous System: clinical implications. Neuro Oncol. 2021 Aug 2;23(8):1215-1217.
45. Šlampa P a kol. Radiační onkologie. Maxdorf Jessenius, Praha, 2022, 772 s.
46. Brat DJ, Aldape K, Bridge JA, et al. Molecular biomarker testing for the diagnosis of diffuse gliomas: Guidelines from the College of American
47. Pathologists ve spolupráci s American Association of Neuropathologists, Association of Molecular Pathology a Society for NeuroOncology. Arch Pathol Lab Med. Publikováno online v únoru doi17,2022.:10.5858/arpa.2021-0295-CP

Vypracoval: doc. MUDr. Radek Lakomý, Ph.D., doc. MUDr. Tomáš Kazda, Ph.D., prof. MUDr. Pavel Šlampa, CSc., MUDr. Michal Hendrych

Spoluautoři: MUDr. Petr Pospíšil, Ph.D., MUDr. Ludmila Hynková, Ph.D., doc. MUDr. Alexandr Poprach, Ph.D., MUDr. Ivana Šiková, doc. MUDr. Pavel. Fadrus, Ph.D.

Schválil vedoucí týmu pro léčbu nádorů CNS: prof. MUDr. Pavel Šlampa, CSc.

V Brně dne 28.4.2024