



Masarykův onkologický ústav

Standard

SEKCE:
NLPP

PŘEDMĚT/VÝKON/PROCEDURA

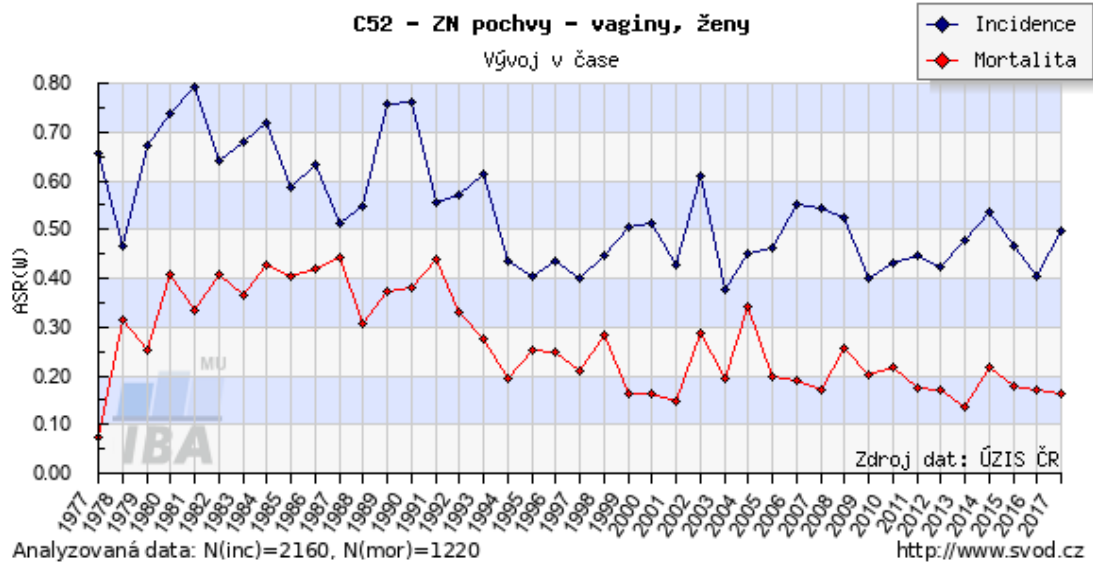
Karcinom pochvy

STRANA PROCEDURY:

1/6

1. Epidemiologie:

Zhoubné nádory (ZN) pochvy jsou velmi vzácné, tvoří 1-2 % všech gynekologických malignit. Celosvětově je ročně diagnostikovaných přibližně 15 tisíc případů. Karcinom pochvy se objevuje zejména u žen v 6. – 7. deceniu, ale může být diagnostikován již u žen po 30. roku věku.



2. Etiologie:

Rizikové faktory

- 1) vyšší věk - spíše spinocelulární karcinomy (12-30 let adenokarcinomy)
- 2) perzistující high risk Human Papillomavirus (HR HPV) infekce (65-80 % karcinomů je HR HPV pozitivních)
- 3) výskyt jiného karcinomu či prekancerózy
- 4) anamnesticky absolvovaná radioterapie pánve, resp. anamnéza ca hrdla děložního
- 5) opakované dráždění pochvy - např. při prolapsech či descenzu pochvy, užívání poševních pesarů
- 6) kouření cigaret
- 7) VaIN (vaginální intraepiteliální neoplazie)
- 8) intrauterinní expozice diethylstilbestrolu
- 9) imunosuprese (vrozená i získaná: transplantace, AIDS)
- 10) hysterektomie pro prekancerózu děložního čípku v anamnéze

Prognóza

Mezi prognostické faktory patří staging nádoru, postižení lymfatických uzlin (lokalizace, počet, velikost), velikost nádoru, lokalizace nádoru (horší prognóza ve střední a dolní 1/3 pochvy), věk ženy, její celkový stav, histologický typ nádoru (horší prognóza - sarkomy, maligní melanomy), čas zahájení radioterapie.

Vypracoval: MUDr. Richard Feranec, Ph.D.
Platnost od: 1. 10. 2016
Datum aktualizace: 15. 4. 2020
Aktualizaci provedl: MUDr. R. Feranec, Ph.D.

Schválil:

prim. MUDr. Josef Chovanec, Ph.D.
Vedoucí multioborového týmu

Poznámka:

Pořadové číslo:
NLPP 5.2.



Masarykův onkologický ústav
Standard

SEKCE:
NLPP

PŘEDMĚT/VÝKON/PROCEDURA
Karcinom pochvy

STRANA PROCEDURY:
2/6

STADIUM	% patientek přežívajících 5letý interval
I	75
II	48
III	30
IV	8 – 10
Všechna stadia	48

3. Histologie:

Vaginální intraepiteliální neoplazie (VaIN) je premaligní intraepiteliální lézí spinocelulárního karcinomu pochvy. Terminologie a histopatologická klasifikace VaIN (VaIN I, II, III) odpovídá klasifikaci prekanceróz hrdla děložního (CIN) a vulvy (VIN). V současné době je snaha o přechod k binární stratifikaci (low VaIN (I) a high VaIN (II, III)). Léčba VaIN III (excize, laser vaporizace) potencionálně snižuje riziko rozvoje invazivního spinocelulárního karcinomu pochvy. Střední věk patientek s VaIN je o 10-18 let nižší než patientek s invazivní formou karcinomu pochvy. Průměrný věk patientek s VaIN je 50 let. VaIN většinou postihuje horní část pochvy, může být multifokální. Management závisí na grade, lokalizaci a četnosti. 78% spontánně regreduje, 13 % persistuje. Do invaze progreduje 3 – 9 % případů.

Histopatologická klasifikace nádorů pochvy: nejčastěji se vyskytují 3 základní histiotypy: spinocelulární karcinom v 83 %, adenokarcinom v 9 % a melanom v 3 % (dohromady 96 %, ostatní typy jsou extrémně vzácné).

1) epitelové nádory:

z dlaždicového epitelu: dlaždicobuněčný karcinom

žlázové nádory: světlbuněčný karcinom, endometroidní adenokarcinom, mucinózní adenokarcinom, mezonefrický adenokarcinom

ostatní epitelové nádory: adenoskvamózní karcinom, malobuněčný karcinom, adenoidně cystický karcinom, adenoidně bazocelulární karcinom, nediferencovaný karcinom

2) smíšené epitelové a mezenchymální nádory: maligní smíšený mulleriánský nádor (karcinosarkom), adenosarkom, maligní smíšený nádor připomínající synoviální sarkom

3) mezenchymální nádory: sarcoma botryoides, leiomyosarkom

4) melanocytární nádory: maligní melanom

Sekundární metastatické postižení pochvy: Vyskytují se častěji než primární nádorové postižení - např. karcinomy hrdla a těla děložního, karcinomy vulvy, ovaria, rekta, Grawitzův nádor ledvin, sarkomy, choriokarcinom.

Lokalizace nádoru:

horní třetina pochvy 56 %

střední třetina 13 %

dolní třetina 31 %

Vypracoval: MUDr. Richard Feranec, Ph.D.
Platnost od: 1. 10. 2016
Datum aktualizace: 15. 4. 2020
Aktualizaci provedl: MUDr. R. Feranec, Ph.D.

Schválil:

prim. MUDr. Josef Chovanec, Ph.D.
Vedoucí multioborového týmu

Poznámka:

Pořadové číslo:
NLPP 5.2.



Masarykův onkologický ústav
Standard

SEKCE:
NLPP

PŘEDMĚT/VÝKON/PROCEDURA
Karcinom pochvy

STRANA PROCEDURY:
3/6

Podle charakteru růstu rozlišujeme:

- forma papilárně polypózní - exofytický charakter růstu s nekrózou
- forma infiltrativní (difúzní šíření, stenosa pochvy)
- forma ulcerosní (kráter s vyzdviženými okraji, šíření do paravaginálních tkání)

4. Stanovení odpovědné osoby za diagnosticko – léčebný plán
ošetřující lékař

5. Stanovení diagnózy - vyšetřovací metody:

a) Obligatorní vyšetřovací metody:

- anamnéza
- somatické vyšetření + komplexní gynekologické vyšetření
- základní hematologické vyšetření
- biochemie s jaterními testy
- KS, HbsAg (HIV se souhlasem pacientky, anti HCV v případě pozitivních jaterních testů)
- RTG - předozadní snímek plic

b) Fakultativní vyšetřovací metody

- uretrocystoskopie - rektoskopie
- UZ třísel
- CT retroperitonea - SCC
- lymfografie
- intravenózní vylučovací urografie
- MR - PET

6. Klasifikace nádorů včetně případných rizikových skupin:

Klasifikace se používá pouze pro primární karcinomy. Nádory nacházející se v pochvě na základě sekundárního růstu z jiné genitální nebo extragenitální tkáně jsou vyloučeny. Nádor rozšířený na hrdlo děložní a dosahující k zevní děložní brance se klasifikuje jako karcinom děložního hrdla. Karcinom pochvy, který se objeví 5 let po úspěšné léčbě karcinomu hrdla děložního (kompletní remise), je považován za primární nádor pochvy. Nádor postihující vulvu se klasifikuje jako karcinom vulvy

Hodnocení primárního nádoru:

Tx stadium primárního nádoru nelze hodnotit

T0 bez známek primárního nádoru

Tis karcinom in situ (CIS)

T1 nádor omezen na pochvu

T2 nádor postihuje paravaginální tkáň, ale nešíří se ke stěně pánevní

T3 nádor dosahuje ke stěně pánevní

T4 nádor postihuje sliznici močového měchýře nebo rekta a /nebo se šíří mimo malou pánev

Vypracoval: MUDr. Richard Feranec, Ph.D.
Platnost od: 1. 10. 2016
Datum aktualizace: 15. 4. 2020
Aktualizaci provedl: MUDr. R. Feranec, Ph.D.

Schválil:

prim. MUDr. Josef Chovanec, Ph.D.
Vedoucí multioborového týmu

Poznámka:

Pořadové číslo:
NLPP 5.2.



Masarykův onkologický ústav
Standard

SEKCE:
NLPP

PŘEDMĚT/VÝKON/PROCEDURA
Karcinom pochvy

STRANA PROCEDURY:
4/6

Hodnocení regionálních mízních uzlin:

Nx regionální mízní uzliny nelze hodnotit

N0 v regionálních mízních uzlinách nejsou metastázy

N1 metastázy v regionálních mízních uzlinách

Spádové mízní uzliny:

- **při lokalizaci nádoru v distální 1/3 pochvy** - odpovídají drenáži vulvy, ke stanovení pN je nutné vyšetřit min. 6 a více lymfatických uzlin z inguinofemorální oblasti
- **při lokalizaci nádoru v proximálních 2/3 pochvy** - odpovídají drenáži děložního hrdla, ke stanovení pN je nutné vyšetřit minim. 10 a více lymfatických uzlin z pánevní oblasti

Hodnocení vzdálených metastáz

MX vzdálené metastázy nelze hodnotit

M0 nejsou vzdálené metastázy

M1 vzdálené metastázy

TNM 8 a FIGO 2009 klasifikace

TNM 8	Definice	FIGO
T1	omezen na poševní stěnu	I
T2	šíření do paravaginálních tkání	II
T3	šíření k pánevní stěně	III
T4	postižení sliznice močového měchýře/sliznice	IVA
N1	postižení regionálních lymfatických uzlin	III
M1	vzdálené metastázy	IVB

TNM stadia karcinomu pochvy

STADIUM	TNM
0	Tis N0 M0
I	T1 N0 M0
II	T2 N0 M0
III	T3 N0 M0
IVA	T4jakékoli v N M0
IVB	jakékoliv T jakékoliv N M1

Vypracoval: MUDr. Richard Feranec, Ph.D.
Platnost od: 1. 10. 2016
Datum aktualizace: 15. 4. 2020
Aktualizaci provedl: MUDr. R. Feranec, Ph.D.

Schválil:

prim. MUDr. Josef Chovanec, Ph.D.
Vedoucí multioborového týmu

Poznámka:

Pořadové číslo:
NLPP 5.2.



Klinika

Počáteční stadia mohou probíhat bezpříznakově. Později se mohou přidružovat pocity svědění pochvy, zápachající výtok, krvácení z pochvy, bolestivost při pohlavním styku. V pozdějších stadiích jsou klinické projevy na základě lokalizace, kam se nádor šíří - např. bolestivost pánve, tenesmy, hematurická moč s obtížným močením, sklon k zácpě z útlaku rekta tumorem atd.

7. Léčba dle klinického stadia:

a) Operační léčba

Pro skupinu malých tumorů s hloubkou invaze do 3 mm bez nálezu lymfangioinvaze jsou určeny konzervativní chirurgické výkony v rozsahu široké excize nebo prosté parciální až totální kolpekтомie.

Pro ostatní operabilní nálezy (**stadium I**) je adekvátní chirurgickou léčbou radikální kolpekтомie s disekcí parakolpických tkání s hysterektomií (někteří autoři doporučují radikální hysterektomii). Při nádorovém postižení horních 2/3 pochvy se provádí systematická pánevní lymfadenektomie s radiokoloronavigací lymfatických uzlin. Pokud je postižena dolní 1/3 pochvy, je indikována inguinofemorální lymfadenektomie rovněž s radiokolorodetekcí uzlin. Někteří autoři doporučují v u této lokalizace tumoru i modifikovanou radikální vulvektomii. V indikovaných případech lze provádět exenterační výkony (stadium IVA s fistulacemi u pacientek v dobrém klinickém stavu, nebo u centrální recidivy v poradiačním terénu). U pacientek s histiotypem clear cell je indikována aortopelvická lymfadenektomie a HD BRT u klinického stádia I.

b) radioterapie

Je indikována u pokročilejších a neoperabilních stádií onemocnění. Samostatná brachyterapie se volí u nádorů s hloubkou infiltrace do 5 mm. U nádorů s hlubší invazí, u recidiv či MTS v pochvě je možno použít intersticiální brachyterapii. U **stadií III a IV** se používá kombinace brachyterapie a teleterapie (zevní radioterapie), obvykle s ozářením inguinálních a ilických uzlin. Zevní radioterapie bývá obvykle v dávce 40-45 Gy + brachyterapie v dávce 20-25 Gy.

Jako adjuvantní radioterapie se užívá u klasifikace: N1, T1 G3, T2 (jakékoliv G).

Paliativní radioterapie se volí individuálně.

c) chemoterapie

Chemoterapie je indikována u pokročilých a neoperabilních stádií onemocnění v kombinaci s radioterapií. U spinocelulárních karcinomů se používá týdenní aplikace konkomitantní chemoterapie v režimu cisplatina 40-60 mg/m² s radiosenzitizujícím účinkem.

V léčbě chirurgicky neřešitelných recidiv a metastatického onemocnění lze zvážit paliativní chemoterapii, nelze ale předpokládat větší klinickou odpověď. V současné době není stanovený standardní chemoterapeutický režim. Nejčastěji jsou užívány režimy na bázi cisplatiny (monoterapie i kombinace), z ostatních cytostatik lze použít karboplatinu, paklitaxel, gemcitabin. (viz. karcinom děložního čípku, krom režimů s biologickou léčbou)

Léčba maligního melanomu, který se občas vyskytuje v oblasti pochvy spočívá v kompletním odstranění tumoru a v následné léčbě, která je posuzována přísně individuálně. Největších úspěchů je dosahováno podáváním Interferonu.

8. Uvedení odpovědnosti za jednotlivé modalitky léčby u každého podílejícího se oboru:

Za chirurgickou léčbu je odpovědný onkogynekologický tým. U lokálně pokročilých onemocnění může být

Vypracoval: MUDr. Richard Feranec, Ph.D.
Platnost od: 1. 10. 2016
Datum aktualizace: 15. 4. 2020
Aktualizaci provedl: MUDr. R. Feranec, Ph.D.

Schválil:

prim. MUDr. Josef Chovanec, Ph.D.
Vedoucí multioborového týmu

Poznámka:

Pořadové číslo:
NLPP 5.2.



Masarykův onkologický ústav
Standard

SEKCE:
NLPP

PŘEDMĚT/VÝKON/PROCEDURA
Karcinom pochvy

STRANA PROCEDURY:
6/6

chirurgická léčba vedená multioborově ve spolupráci s urologem a chirurgem (exenterační výkony). Radioterapie patří do kompetence radiačního onkologa. Za podávání chemoterapie je odpovědný vedoucí onkogynekologického oddělení, klinický onkolog a případně radiační onkolog (konkomitanti chemoterapie).

9. Chemoterapeutické režimy:

viz 9

10. Doporučení sledování:

Všechny pacientky jsou pravidelně kontrolovány na gynekologické a radioterapeutické ambulanci

- kontrola za měsíc po ukončení léčby
- a další kontroly po třech měsících do konce 1 roku
- kontroly po 6 měsících do konce 5. roku
- dále kontroly 1x ročně

11. Stanovení odpovědné osoby za sledování:

Dispenzarizace pacientek je vedená lékařem onkogynekologické ambulance. Pacientky, které podstupují radioterapii, jsou současně sledovány radiačním onkologem.

12. Literatura: (včetně citace doporučení odborné společnosti)

1. National Cancer Institute's PDQ and CANCERLIT databases
2. Stock R.G. et al.: 30-year Experience in the Management of Primary Carcinoma of the Vagina: Analysis of Prognostic Factors and Treatment Modalities, Gynecol Oncol 56;45- 52,1995
3. Goodman A. Primary Vaginal Cancer, Surg Oncol Clin N Am 7,2;347-361, 1998
4. Cibula D., Petruželka L. a kol., Onkogynekologie, Grada 2009, 381-391
5. Barakat R. R., Markman M., Randall M. E., Gynecologic Oncology, Wolters Kluwer Health/Lippincott Williams&Wilkins 2009
6. Ayhan A., Reed N., Gultekin M., Dursun P. Textbook of Gynaecological Oncology, Gunes publishing 2007.
7. www.svod.cz
8. Stankušová G., Karcinom vaginy, chirurgie vs radioterapie, Onkologie, Gynekologické malignity – speciál
9. www.esgo.org
10. Modrá kniha České onkologické společnosti. Vydal Masarykův onkologický ústav, Žlutý kopec 7, 656 53 Brno, www.mou.cz. ISBN 978-80-86793-44-3
11. UICC Manual of Clinical Oncology, 8. th Edition. Edited by James D Brierley, Mary
12. K Gospodarowicz, Christian Wittekind, B.O'Sullivan et al.©UICC 2011.
13. www.linkos.cz. Česká onkologická společnost

Vypracoval: MUDr. Richard Feranec, Ph.D.
Platnost od: 1. 10. 2016
Datum aktualizace: 15. 4. 2020
Aktualizaci provedl: MUDr. R. Feranec, Ph.D.

Schválil:

prim. MUDr. Josef Chovanec, Ph.D.
Vedoucí multioborového týmu

Poznámka:

Pořadové číslo:
NLPP 5.2.