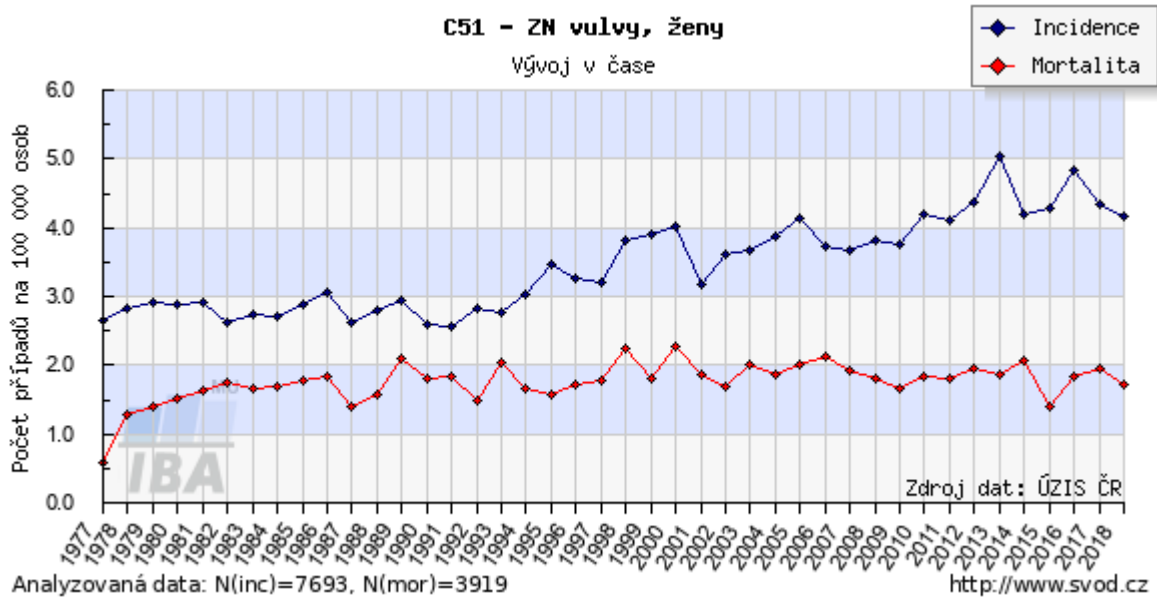


1 Epidemiologie:

Nádorové onemocnění vulvy postihuje převážně ženy ve vyšších věkových kategoriích nad 60 let. Poslední dobou však pozorujeme výskyt i v nižších věkových skupinách v souvislosti s HPV infekcí. Incidence ZN vulvy je po léta v České republice stacionární. V roce 2017 byla zaznamenána incidence 1,62/100 000 žen a mortalita 0,62.



2 Etiologie:

Karcinomy vulvy tvoří přes 90 % maligních nádorů vulvy a jsou řazeny do dvou skupin:

První skupinu – **typ I** - tvoří nádory související s HPV infekcí, vznikají v terénu klasického VIN, bývají multifokální, rostou pomaleji a vyskytují se u mladších žen.

Druhou skupinu – **typ II** - představují nádory, které nesouvisí s HPV infekcí, vznikají na podkladě mutací, obvykle v terénu dystrofických změn, rostou agresivněji a najdeme je u žen nad 70 let.

Zevní genitál ženy je dobře přístupný a nádory na něm jsou poměrně snadno vulvoskopicky diagnostikovatelné ve velmi časných stadiích. V současné době stoupá výskyt prekanceróz vulvy související s HPV infekcí, kdy léze bývá zaměňována za benigní kondylomata a zejména mladé ženy přicházejí se značně plošně rozsáhlými nádory (i když invaze bývá mělká), jejichž ošetření je velmi složité. Cílem prevence je tedy odhalit prekancerózy a zamezit vzniku zhoubného nádoru.

K rizikovým faktorům patří např. chronické dráždění vulvy chronickým zánětem, infekcí HSV-2, granulomatózními lézemi, vlivem špatné hygieny, výskyt jiného karcinomu genitálního traktu. Dle etiopatogeneze rozdělujeme dva typy:

Typ I – asociován s HPV infekcí:

1. věk 35-65 let
2. Human Papillomavirus (HR HPV) infekce nad 60 %
3. přednádorové léze: VIN 2, 3
4. běžný vzhled VIN či warty-bazaloidní
5. anamnesticky bývá výskyt kondylomat, STD
6. častá koincidence s přednádorovými změnami děložního hrdla
7. multifokální, multicentrický vzhled léze

8. histologické typy: bazaloidní, verukózní spinocelulární karcinom
9. kouření cigaret
10. imunosuprese

Typ II:

1. věk 55-85 let
2. Human Papillomavirus (HR HPV) infekce pod 15 %
3. přednádorové léze: dermatózy zevního genitálu
4. diferencovaný vzhled VIN
5. unifokální, unicentrický vzhled léze
6. histologické typy: keratinizující dlaždicový karcinom 7/ diabetes mellitus
7. obezita
8. hypertenze
9. menopauza před 45. rokem
10. nízká hladina vit. A
11. kumulace genových mutací

Mezi prognostické faktory patří věk, celkový stav pacientky, staging nádoru, histologický typ nádoru, grading, velikost nádoru, hloubka stromální invaze, přítomnost nádorové lymfangioinvaze, pozitivita lymfatických uzlin (lokalizace, počet) je nejdůležitějším prognostickým faktorem pro celkové přežívání. Prognosticky je horší typ II, přítomnost aneuploidie nádorových buněk.

STADIUM	% patientek přežívajících 5letý interval
I	91
II	81
III	48
IV	15

3 Histologie:**Dysplasie vulvy (dle ISSVD, 2015):**

- I. Low-grade squamous intraepithelial lesion of the vulva** (vulvar LSIL, flat condyloma, or HPV effect)
- II. High-grade squamous intraepithelial lesion of the vulva** (vulvar HSIL, VIN usual type, u-VIN)
- III. Differentiated type VIN** (d-VIN)

3.1 Histopatologická klasifikace nádorů vulvy:**3.1.1 epitelové nádory:**

- z dlaždicového epitelu: dlaždicobuněčný karcinom, bazaliom
- žlázoové nádory: Pagetova choroba
- žlázoové nádory z Bartholinovy žlázy: adenokarcinom, dlaždicobuněčný karcinom, adenoidně cystický karcinom, adenoskvamózní karcinom, uroteliální karcinom, malobuněčný karcinom

- žlázkové nádory z kožních adnex: sebaceózní karcinom, karcinomy z potních žlázek
- nádory ze specializovaných anogenitálních mammary-like žlázek: adenokarcinom mammárního typu

3.1.2 melanocytární nádory:

- maligní melanom

3.1.3 mezenchymální nádory:

- sarcoma botryoides, leiomyosarkom, liposarkom, alveolární sarkom, měkkých tkání, proximální typ epiteloidního sarkomu

3.1.4 Sekundární metastatické postižení pochvy:

- bývají vzácné, např. z karcinomů hrdla děložního.

4 Stanovení odpovědné osoby za diagnosticko – léčebný plán (uvedení odpovědnosti pro ošetřujícího lékaře):

ošetřující lékař či lékař s kompetencí

5 Stanovení diagnózy – vyšetřovací metody:

Zhoubné nádory na vulvě jsou dobře preventabilní, při dobré osvětě a screeningovém programu by se měla zachytit přednádorová stadia onemocnění vulvy.

Gynekologické vyšetření makroskopické s popisem pozorovaných lézí a se zhodnocením jejich velikosti, lokalizace a vztahu k okolím strukturám. Rovněž je nutné palpační posouzení regionálních inguinálních uzlin. Nádory lokalizované centrálně a v oblasti klitorisu mají prognózu horší než nádory lateralizované.

Vulvoskopie - slouží k detailnějšímu prohlédnutí léze pod speciálním mikroskopem.

Cílená biopsie – odběr vzorku na histologické vyšetření. Knips biopsie nebo odběr reprezentativního vzorku (incize) je vhodnější než excize celého ložiska (non in sano provedený výkon komplikuje další plánování postupu) (www.esgo.org)

5.1 Obligatorní vyšetřovací metody:

- anamnéza
- somatické vyšetření + komplexní gynekologické vyšetření
- základní hematologické vyšetření
- biochemie s jaterními testy
- KS, HbsAg (HIV se souhlasem pacientky, anti HCV v případě pozitivních jaterních testů)
- RTG - předozadní snímek plic

5.2 fakultativní vyšetřovací metody

- uretrocystoskopie
- rektoskopie
- UZ třísel
- CT retroperitonea
- SCC
- lymfografie
- intravenózní vylučovací urografie
- MR
- PET

- Scintigrafie skeletu
- Biopsie tříselných uzlin tam, kde je suspekce z UZ/CT na nádorovou lymfadenopatii inguinálních uzlin (FNB)

6 Klasifikace nádorů včetně případných rizikových skupin:

TNM klasifikace Hodnocení primárního nádoru 8. vydání 2018:

- Tx stadium primárního nádoru nelze hodnotit
- T0 bez známek primárního nádoru
- Tis karcinom in situ (CIS, neinvazivní karcinom), intraepiteliální neoplázie grade III (VIN III)
- T1 nádor omezen na vulvu nebo na vulvu a perineum
- T1a nádor do 2 cm v největším rozměru a se stromální invazí ne větší než 1,0 mm
- T1b nádor větší než 2 cm nebo se stromální invazí větší než 1mm (hloubka invaze je definovaná jako vzdálenost od epitelu-stromální junkce (sousední nejpovrchněji uložené dermální papily) k nejhlubšímu bodu invaze nádoru
- T2 nádor postihuje jakoukoliv z přilehlých struktur: dolní třetinu uretry, dolní třetinu pochvy, anus
- T3 nádor postihuje jakoukoliv z následujících peritoneálních struktur: horní 2/3 uretry, horní 2/3 pochvy, sliznici močového měchýře, sliznici rektu; nebo je fixován ke skeletu pánve

Hodnocení regionálních mízních uzlin:

- Nx regionální mízní uzliny nelze hodnotit
- N0 v regionálních mízních uzlinách nejsou metastázy
- N1 metastázy v regionálních mízních uzlinách s následujícími charakteristikami:
 - N1a 1-2 metastázy v mízních uzlinách, každá menší než 5 mm
 - N1b 1 metastáza v mízních uzlinách 5 mm nebo větší
- N2 metastázy v regionálních mízních uzlinách s následujícími charakteristikami:
 - o N2a 3 a více metastáz v uzlinách, každá menší než 5 mm
 - o N2b 2 a více metastáz v mízních uzlinách 5 mm a větší
 - o N2c metastázy v mízních uzlinách s extrakapsulárním šířením
 - o N3 metastázy ve fixovaných nebo ulcerovaných regionálních mízních uzlinách

Spádové mízní uzliny: povrchové a hluboké inguinofemorální lymfatické uzliny

Ke stanovení pN je nutné vyšetřit minim. 6 a více lymfatických uzlin z inguinofemorální oblasti. Jsou-li mízní uzliny negativní, a nebylo dosaženo standardně vyšetřovaného počtu, klasifikuje se, jako pN0.

Hodnocení vzdálených metastáz:

- Mx vzdálené metastázy nelze hodnotit
- M0 nejsou vzdálené metastázy
- M1 vzdálené metastázy (včetně pánevních mízních uzlin)

TNM 2018		FIGO 2021
T1	omezen na vulvu/perineum	I
T1a	velikost ≤ 2 cm, stromální invaze $\leq 1,0$ mm	IA
T1b	velikost > 2 cm nebo stromální invaze $> 1,0$ mm	IB

T2	dolní 1/3 uretra, pochva (dolní 1/3), anus	II
T3	horní uretra, pochva, sliznice močového měchýře, rekta, fixace ke kosti pánve	IVA
N1a	1-2 metastázy < 5 mm	IIIA
N1b	1 metastáza > 5 mm	IIIA
N2a	3 a více metastáz < 5 mm	IIIB
N2b	2 a více metastáz > 5 mm	IIIB
N2c	extrakapsulární šíření	IIIC
N3	fixované	IVA
M1	vzdálené metastázy (vč. pánevních lymfat.uzlin)	IVB

TNM stadia karcinomu vulvy:

STADIUM	TNM
0	Tis N0 M0
I	T1 N0 M0
IA	T1a N0 M0
IB	T1b N0 M0
II	T2 N0 M0
IIIA	T1, T2 N1a, N1b M0
IIIB	T1, T2 N2a, N2b M0
IIIC	T1, T2 N2c M0
IVA	T1, T2 N3 M0
IVB	jakékoliv T j akékoliv N, M1

Počáteční stadia mohou probíhat bezpříznakově. Později se mohou přidružovat pocity svědění a pálení zevního genitálu, bolestivost, zápachající sekrece, krvácení z tumoru. Tumory mohou vyrůstat exofyticky či vytvářet ulcerózní defekty. V pozdějších stadiích jsou klinické projevy na základě lokalizace, kam se nádor šíří - např. zvětšené lymfatické tříselné uzliny, které mohou exulcerovat, bolestivost pánve, tenesmy, hematurická moč s obtížným močením, sklon k zácpě z útlaku rekta tumorem, tvorba kožních metastáz atd.

7 Léčba dle klinického stadia:

Léčebné možnosti a výsledky závisí na stadiu onemocnění, histologickém typu, věku a klinickém stavu pacientky. Základní léčebnou modalitou pro většinu vulvárních karcinomů stále zůstává chirurgický výkon. Radikalita provedeného výkonu záleží na stadiu onemocnění, histologickém typu, lokalizaci a velikosti ložisek, věku a stavu pacientky. Jedná se o výkon mutilující a technicky velmi náročný, musí se provádět pouze na specializovaných pracovištích. I přes pokrok operační techniky je stále zatížen vysokým procentem morbidit a mortality. V posledních letech se provádí tzv. peroperační **detekce sentinelové lymfatické uzliny** - tedy první spádové lymfatické uzliny, do které vede lymfa od nádorového ložiska. Do

Sekce: NLPP	PŘEDMĚT/VÝKON/PROCEDURA: Karcinom zevního genitálu (vulvy)	Strana procedury: 6/8
-----------------------	--	-----------------------------

ložiska tumoru se před operací aplikuje patentová modř nebo ICG a radiokoloid technecia. Pokud nenajdeme po histopatologickém zpracování nádorové buňky v této uzlině, tak je velká pravděpodobnost, že nedošlo k diseminaci nádorových buněk do dalších lymfatických uzlin a dále do organismu. Vhodné je předoperačně v dokumentaci uvést schematický náčrt ložiska se zaznačením vztahu léze ke středové linii, k anu, uretře a klitoris (www.esgo.org).

7.1 Operační léčba

- **Stadium 0:** široká excize
- **Stadium T1a:** U lateralizovaných lézí nebo lézí lokalizovaných na zadní komisuře je indikována radikální excize nebo hemivulvektomie. Volný okraj musí být nejméně 10 mm. U multifokálního postižení vulvy, u pacientek se současným výskytem multifokální VIN, u pacientek se současným výskytem benigních dystrofických změn je indikována simplexní vulvektomie. Volný okraj musí být nejméně 10mm. Pokud je ale důležitým cílem zachovat dobrou funkci anu, uretry, klitoris, lze akceptovat užší okraj směrem k těmto strukturám. Léze primárně operované non in sano se reexcidují (www.esgo.org).
- **Stadium T1b a T2:** Standardní léčbou je radikální vulvektomie s oboustrannou inkuinofemorální lymfadenektomií.
- Dle ESGO doporučení je pro unifokální tumory <4cm bez podezření na metastatické postižení lymfatických uzlin je doporučována biopsie sentinelové uzliny. U lézí ≥4cm a/nebo v případě multifokálního postižení je doporučována inkuinofemorální disekce. U lateralizovaných lézí (mediální okraj léze je vzdálen více než 1cm od střední linie) je doporučována radikální hemivulvektomie s ipsilaterální lymfadenektomií inkuinofemorální. Lymfadenektomie na protilehlé straně by měla být provedena v případě metastatického postižení uzlin ipsilaterálně.
- K detekci sentinelové uzliny je povinné užití radiokoloidu. Patent blau a ICG je metoda doplňková. V případě lézí blízko středové linie je vyžadována oboustranná detekce sentinelové uzliny. Histopatologicky by sentinelové uzliny měly být zpracovány po 200 um řezech v barvení hematoxylin-eozin. V případě pozitivitu sentinelové uzliny je indikována oboustranná inkuinofemorální lymfadenektomie. Tato stadia mají být léčena pouze v onkogynekologických centrech.
- **Stadium T3:** U těchto stadií je nutné léčbu individualizovat dle interního stavu pacientky, věku, interkurentních onemocnění a také na základě přání pacientky. Adekvátní chirurgickou léčbou v tomto stadiu může být exenterace totální, přední nebo zadní. Zadní exenterace je indikována v případě T3, pokud nádor infiltruje anus s provedením oboustranné inkuinofemorální lymfadenektomie. Přední exenterace je indikována v případě T3, pokud nádor infiltruje uretru s provedením oboustranné inkuinofemorální lymfadenektomie. Totální exenterace je indikována v případě T3, pokud nádor infiltruje anus a zároveň uretru. Zároveň je indikována oboustranná inkuinofemorální lymfadenektomie. Operace je dostatečným výkonem, pokud je operace adekvátní, nejsou postiženy lymfatické uzliny a dle dostupných stagingových vyšetření jsou splněna kritéria pro M0. Na operaci navazuje konkomitantní chemoradioterapie. Preferovanou variantou je neoadjuvantní chemoradioterapie následovaná chirurgickým výkonem. Není rozdíl v OS při srovnávání primárního chirurgického výkonu a primární chemoradioterapie.

7.2 Radioterapie

Radioterapie je indikována u pokročilejších a neoperabilních stadií onemocnění. Bývá spojena s výraznými postaktinickými komplikacemi. Používá se kombinace brachyterapie a teleterapie, obvykle s ozářením tříselných a ilických uzlin. Při kurativní a adjuvantní radioterapii se aplikuje obvykle dávce 40-45 Gy zevního záření a 15-20 Gy boost na zmenšený cílový objem. U nevelkých vulvárních nádorů s kontraindikací operace lze užít i intersticiální brachyterapii.

Adjuvantní radioterapie by měla ideálně začínat 6. týden po operaci, užívá se po limitovaných chirurgických výkonech a v případě rizikových faktorů - volný resekcční okraj < 8 mm, pozitivní resekcční okraj, tumor > 4 cm, lokálně pokročilé nádory T3, T4, metastatické postižení uzlin, reziduální postižení regionálních lymfatických uzlin.

Paliativní radioterapie se volí individuálně u nemocných ve špatném celkovém stavu s generalizací či lokálně pokročilým nádorem T4.

Ke zvýšení účinku radioterapie se užívá konkomitantní aplikace cisplatinu 40-60 mg/m².

7.3 Chemoterapie

Chemoterapie nepatří k základním léčebným modalitám. Využívá se k potenciaci účinku radioterapie nebo u pokročilých a recidivujících onemocnění. Je možné ji užít neoadjuvantně v kombinaci s radioterapií u pacientek s lokálně pokročilým karcinomem vulvy za účelem zmenšení nádoru.

7.4 Recidivující onemocnění

Uplatňuje se individuální postup založený na kombinaci všech léčebných modalit (operace, chemoterapie, radioterapie) v závislosti na věku pacientky, rozsahu a charakteru recidivy a předchozí léčbě.

Léčba maligního melanomu, který se občas vyskytuje v oblasti vulvy, spočívá v kompletním odstranění tumoru a v následné léčbě, která je posuzována přísně individuálně a je řízena melanomovou komisí MOÚ. Největších úspěchů je dosahováno podáváním Interferonu.

8 Uvedení odpovědnosti za jednotlivé modality léčby u každého podílejícího se oboru:

Za chirurgickou léčbu je odpovědný onkogynekologický tým. U lokálně pokročilých onemocnění může být chirurgická léčba vedena multioborově ve spolupráci s urologem a chirurgem (exenterační výkony). Radioterapie patří do kompetence radiačního onkologa. Za podávání chemoterapie je odpovědný vedoucí onkogynekologického oddělení, klinický onkolog a případně radiační onkolog (konkomitantní chemoterapie).

9 Chemoterapeutické režimy:

Léčba je indikována individuálně.

Režimy paliativní chemoterapie (založené na platinových derivátech, viz také ZN čípku děložního):

Kombinovaná léčba: cisplatina/vinorelbin (2A), cisplatina/paklitaxel (2A), karboplatina/paklitaxel (2B). Monoterapie: cisplatina (2A), karboplatina (2A), paklitaxel (2B), erlotinib (2B).

Kombinovaná léčba nepřináší zásadní léčebný benefit.

10 Doporučení sledování:

Všechny pacientky jsou pravidelně kontrolovány na gynekologické a radioterapeutické ambulanci.

1. kontrola za měsíc po ukončení léčby, 2. a další kontroly po třech měsících 3 roky, 4.-5. rok kontroly po 6 měsících, dále kontroly 1x ročně.

11 Stanovení odpovědné osoby za sledování:

Dispenzarizace pacientek je vedená lékařem onkogynekologické ambulance. Pacientky, které podstupují radioterapii, jsou současně sledovány radiačním onkologem.

12 Literatura: (včetně citace doporučení odborné společnosti)

- Burke T.W. et al.: Surgical Therapy of T1 and T2 Vulvar Carcinoma: Further Experience with Radical Wide Excision and Selective Iguinal Lymphadenectomy Gyn Oncol. 57, 2; 215-220, 1995
- Kokka, F. et all.: Is diferencial vulvaal intraepithelial neoplasia the precursor lesion of human
- papillomavirus-negative vulval squamous cell carcinoma? Int J Gynec Cancer: 2011, 21(7), 1297-1305.
- Pereslegin I.A. et al.: Evaluating the efficiency of combined and radiation treatment of vulvar Cancer Vestn Rentgenol Radiol, 1998
- Abdulhay G. et al.: Neoadjuvant Chemotherapy and Surgery for the Treatment of Advanced Vulvar Carcinoma Gynecologic Oncology Abstracts, 1998
- Rob L., Pluta M., Robová H., Kačírek J., Lauterbachová K.: Zhoubné nádory vulvy. In: Zhoubné nádory rodidel, Moderní gynekologie,9,, 2000, 624-33
- Robová H., Rob L., Svoboda B., Stankušová H., Cwiertka K., Neumannová R., Petera J., Koliba P., Dorr A., Guideline gynekologických zhoubných nádorů 2004/2005 - Primární komplexní léčba operabilních stádií zhoubných nádorů vulvy

19. Cibula D., Petruželka L. a kol., Onkogynekologie, Grada 2009, 342-379
20. Barakat R. R., Markman M., Randall M. E., Gynecologic Oncology, Wolters Kluwer Health/Lippincott Williams&Wilkins 2009
21. Ayhan A., Gultekin M., Dursun P., Textbook of Gynaecological Oncology, Gunes publishing 2009
22. www.svod.cz
23. Stankušová G., Karcinom vaginy, chirurgie vs radioterapie, Onkologie, Gynekologické malignity - speciál II, 2007
24. Modrá kniha České onkologické společnosti. Vydal Masarykův onkologický ústav, Žlutý kopec 7, 656 53 Brno, www.mou.cz. ISBN 978-80-86793-44-3
25. UICC Manual of Clinical Oncology, 8.th Edition. Edited by James D Brierley, Mary K Gospodarowicz, Christian Wittekind, B.O'Sullivan et al.©UICC 2017
26. www.linkos.cz. Česká onkologická společnost
27. www.esgo.org
28. Polterauer S, Schwameis R, Grimm C, Hillemanns P, Juckstock J, Hilpert F, de Gregorio N, Hasenburg A, Sehouli J, Furst ST, StrauB HG, Baumann K, Thiel F, Mustea A, Harter P, Wimberger P, Kolbl H, Reinthaller A, Woelber L, Mahner. Lymph node ratio in inguinal lymphadenectomy for squamous cell vulvar cancer: Results from the AGO-CaRE-1 study. Gynecol Oncol. 2019 Feb 11.
29. Vulvar Cancer Treatment (PDQ®): Health Professional Version.PDQ Adult Treatment Editorial Board.PDQ Cancer Information Summaries [Internet]. Bethesda (MD): National Cancer Institute (US); 2002 - 2019 Feb 1.
30. Textbook of Gynaecological Oncology, 4.th edition. Edited by Ali Ayhan, Nicholas Reed, Murat Gutekin, Polat Dursun. © Gúnes Publishing 2017.
31. Weinberg D, Gomez-Martinez RA. Vulvar Cancer.Obstet Gynecol Clin North Am. 2019 Mar;46(1):125- 135.